第32回日本顔面神経研究会　プログラム・予稿集

徳島大学医学部耳鼻咽喉科学教室

第32回日本顔面神経研究会
プログラム・予稿集

平成21年6月4日(木)・5日(金)

淡路夢舞台国際会議場

会長　武田　憲昭

徳島大学医学部耳鼻咽喉科学教室

ご　挨　拶

第32回日本顔面神経研究会を徳島大学の担当で開催させていただくことを、大変、光栄に存じております。平成21年６月４日、５日の両日、淡路島の夢舞台国際会議場で開催いたします。

日本顔面神経研究会は、顔面神経という１本の脳神経に関して、耳鼻咽喉科、形成外科、神経内科、リハビリテーション科、脳神経外科、麻酔科などの分野から学際的な研究を行ってきました。しかし、顔面神経の上位には脳が、高次には心が存在しており、私は今後の顔面神経研究は高次脳機能との関係も重要になってくると考えております。

そこで特別講演ではまず、大阪大学脳神経外科の吉峰俊樹教授に「随意運動の脳内メカニズム」と題して、脳の随意運動制御メカニズム、運動ニューロンの可塑性、ブレイン・マシン・インターフェイスにつきご講演をお願いしております。もう１つの特別講演では、東京大学工学部の原島 博教授に「コンピュータで探る顔の秘密」と題して、ご講演をお願いしております。原島先生は、日本顔学会の会長をお務めであり、我々とは違った視点、特に顔と心の問題についてもお話していただけるものと期待しております。

顔面神経麻痺の臨床においては、診断法や治療法の進歩により、麻痺に対する治療成績が格段に進歩しました。その結果、顔面神経麻痺患者が最も困っている問題点は後遺症であります。昨年のシンポジウムでは後遺症の評価が取り上げられましたので、本研究会では後遺症のマネジメントをシンポジウムのテーマとしました。「顔面神経麻痺後遺症のマネジメント」の司会を日本大学耳鼻咽喉科の池田 稔教授と獨協医科大学形成外科の朝戸裕貴教授にお願いし、顔面拘縮、病的共同運動、後遺麻痺、ワニの涙、アブミ骨筋性耳鳴の後遺症のマネジメントにつき、理解が深まるものと期待しております。

臨床セミナーは山形大学耳鼻咽喉科の青柳 優教授の司会で、側頭骨内および耳下腺内顔面神経鞘腫のマネジメントにつき解説していただきます。

淡路夢舞台は、建築家の安藤忠雄先生が設計された淡路島の複合文化リゾート施設であり、淡路花博が行われたことでも有名です。学会会場である夢舞台国際会議場も安藤先生の設計の素晴らしい建築で、ウェスティンホテルが隣接しています。さらに、奇跡の星の植物館も安藤先生設計の建築物群の一部にあり、この中で会員懇親会を予定しています。

淡路島は阿波への路の島であり、神戸と徳島をつなぐ島でもあります。夢舞台は淡路島の神戸に近い場所にあり、決して交通が不便ではありません。本研究会では、学会とともに素晴らしい淡路夢舞台も楽しんでいただけるものと考えています。

最後になりましたが、教室員一同、多くの方のご参加を心よりお待ちしております。

第32回日本顔面神経研究会
会長　武田　憲昭

ご案内

■会　期

平成 21 年 6 月 4 日（木）・5 日（金）

■会　場

淡路夢舞台国際会議場

〒656-2306　兵庫県淡路市夢舞台 1 番地
Tel: 0799-74-1020　Fax: 0799-74-1201　http://www.yumebutai.org

■参加費

・10,000 円を受付にてお支払いください。
・学部学生および研修医は、無料となります。受付で身分証をご呈示ください。

■クローク

・国際会議場 2 階受付カウンターの横にご用意しております。

■会員懇親会　18：45 開場　19：00 開宴　奇跡の星の植物館

・参加費は無料です。軽食とお飲み物をご用意しております。
・**懇親会会場入場の際に研究会参加証（名札）が必要です**ので、持参してください。
・懇親会会場には、クロークを設置しておりませんので、ウェスティンホテル淡路 2 階フロント横のクロークをお使いください。

■その他

・受付は両日とも 8:30 から行います。
・会期中は研究会参加証（名札）を着用してください。
・プログラム・予稿集は研究会当日持参してください。
・第 1 会場・第 2 会場内では、お水以外の飲食は出来ませんのでご了承ください。（ホワイエ等での飲食は可能です）
・国際会議場内は全館禁煙です。喫煙は国際会議場 1 階正面玄関外、1 階喫煙室、1 階中庭にてお願いいたします。
・耳鼻咽喉科専門医の方は、専門医制度学術集会参加報告票を受付にご提出ください。
・お車でお越しの方は、ウェスティンホテル淡路 2 階フロントにて、研究会参加証と駐車券をご呈示いただきましたら無料になります。

■会期中のお問い合わせ先

淡路夢舞台国際会議場

〒656-2306　兵庫県淡路市夢舞台 1 番地
Tel: 0799-74-1020　Fax: 0799-74-1201

■事務局

第 32 回日本顔面神経研究会事務局

徳島大学医学部耳鼻咽喉科学教室
〒770-8503　徳島市蔵本町 3 丁目 18-15
Tel: 088-633-7169　Fax: 088-633-7170
E-mail: naokit@clin.med.tokushima-u.ac.jp
URL: http://www.fnr.jp/fnr32/

会場案内図

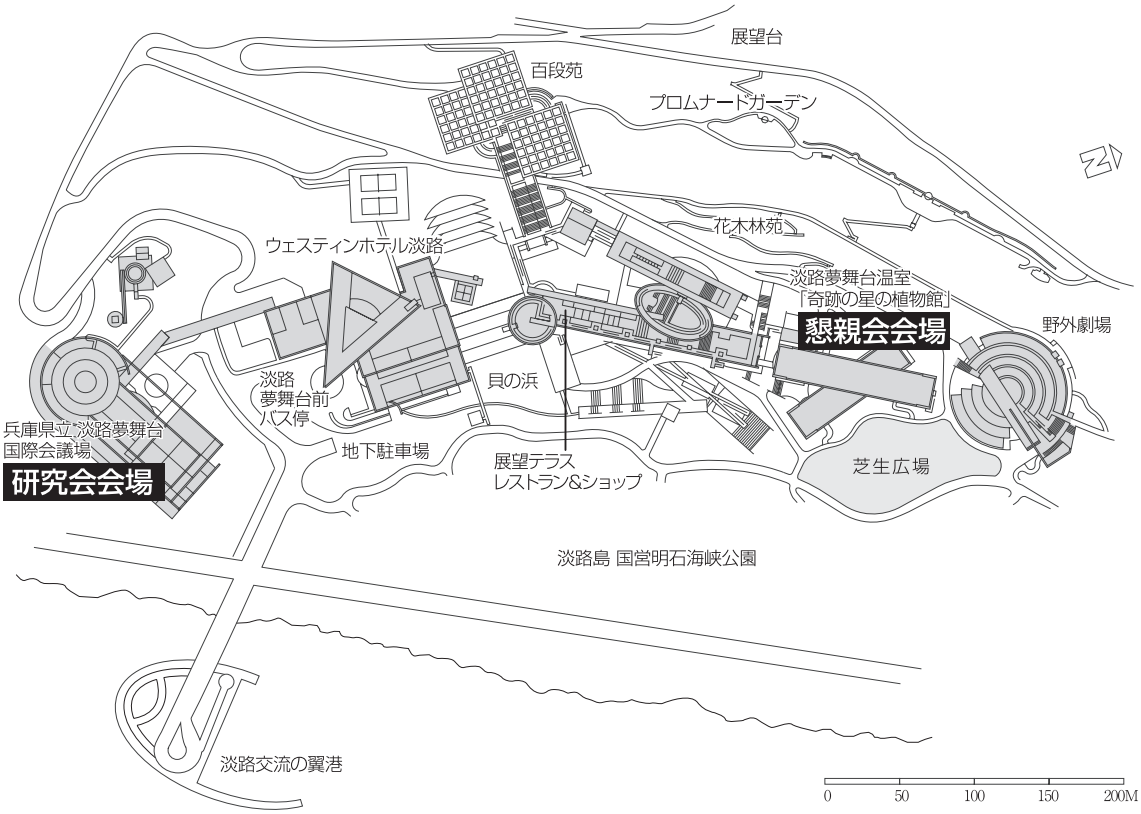

淡路夢舞台国際会議場

〒656-2306 兵庫県淡路市夢舞台 1 番地

Tel: 0799-74-1020 Fax: 0799-74-1201 http://www.yumebutai.org

国際会議場案内図

■3F

運営委員会会場

301

EV

304

EV

メインホール
吹抜

ホテルへ

ウェスティンホテル淡路へは2Fから移動できます。

■2F

受付カウンター(クローク)

EV

レセプション
ホールB

ホワイエ

ホワイエ

メインホール

第1会場

演題受付

201 202

EV

本部

講師控室

日本顔面神経研究会事務局

第2会場

■1F

EV

エントランス
ロビー

EV

■B1F

ビジネスセンター

EV

自動販売機

ホワイエ

イベント
ホール

ランチョンセミナー会場

ロビー

EV

自動販売機はB1Fにあります。

交通アクセス

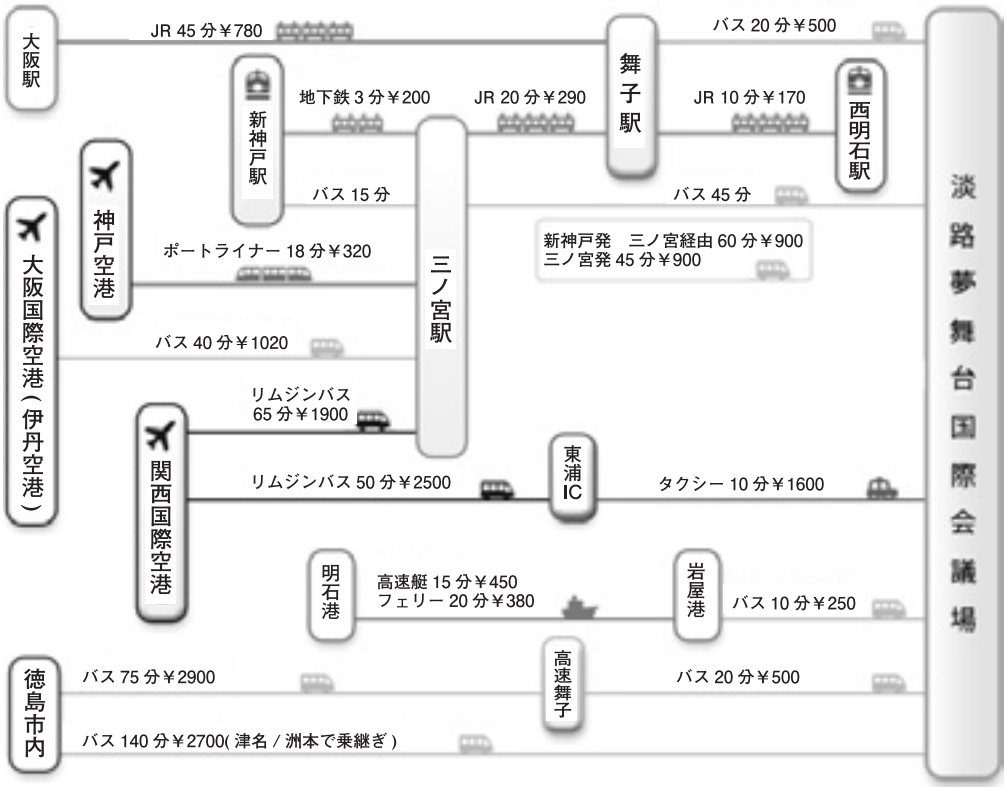

詳しい交通アクセスは http://www.fnr.jp/fnr32/ をご覧ください。

演者・座長・司会の先生方へ

■発表について

演者は該当群の開始30分前までに第１会場入口横の演題受付にお越しください。

発表はPCプレゼンテーションによる口演のみで、投影スクリーンは１面となります。スライド・ビデオでの発表はできません。一般演題は口演時間７分、討論時間３分です。演台上にはモニター、マウスを用意してありますので操作は発表者自身でお願いします。

会場にご用意するPCはWindows XPおよびWindows Vistaで、Microsoft PowerPoint 2003、2007が対応可能です。発表データ作成時、画面サイズはXGA（1024×768）として下さい。使用フォントはWindowsで標準搭載されているフォントを使用してください。

日本語　MSゴシック、MS-Pゴシック、MS明朝、MS-P明朝など

英語　　Times New Roman、Arial、Century など

データ持ち込み（Windowsのみ）はUSBメモリーをご用意ください。保存ファイル名は、プログラムに掲載されている「群番号」「演題番号」「氏名」を必ず入力（全角）してください。

例）第５群　２９　徳島太郎の場合は「５－２９徳島太郎」となります。

会期終了後、全てのデータは学会事務局の責任において完全消去いたします。なお、メディアを介したウイルス感染の事例がありますので、最新のウイルス駆除ソフトでチェックを行ってください。

動画を使用する場合、またはMacintoshを使用する場合はPC本体をご持参ください。その際、外部モニター（MiniD-sub15ピン）をご確認の上、コネクターを必要とする場合はご持参ください。なおACアダプターのご用意もお願いいたします。なお、音声出力は対応しておりません。

会場内でのデータ作成、修正はご遠慮ください。必要な方は、国際会議場地下１階のビジネスセンターをご利用ください。

■ビジネスセンター

国際会議場地下１階　ご利用時間　8 :00～18:00

【ビジネスセンターの設備】

コンピュータ

Windows Vista（日本語２台、英語２台）

Windows2000（日本語１台、英語１台）

MacG4 OS9　1台、Intel iMac OSX　1台

オフィス系ソフト（WORD、EXCEL、POWER POINT）インストール済み

データ加工等は無料で利用できます。プリントアウトは有料です。

■出題資格

会則により、出題者は演者・共同演者とも日本顔面神経研究会の正会員に限りますので、未入会の方は至急ご入会下さい。

入会金　1,000円、 年会費　8,000円

日本顔面神経研究会事務局

〒160-8582　東京都新宿区信濃町35番地

慶應義塾大学医学部耳鼻咽喉科学教室内

Tel＆Fax: 03-3353-3003

E-mail: fnradmin@fnr.jp

URL: http://www.fnr.jp/

日程表

6/4（木）

第１会場

8:55 開会の辞

9:00 一般演題１～12
第１群 再生医療
第２群 リハビリテーション１
第３群 リハビリテーション２
第４群 治療

11:00 特別講演１
「随意運動の脳内メカニズム」
吉峰　俊樹

12:00

第２会場

9:00 一般演題 26 ～ 34
第９群 解剖
第10群 眼合併症
第11群 電気生理

10:30

イベントホール

12:10 ランチョンセミナー１
「先天性顔面神経麻痺に対する手術治療」
多久嶋亮彦

13:00

第１会場

13:10 総　会

13:40 第11回国際顔面神経シンポジウム報告

14:00 一般演題 13 ～ 25
第５群 麻痺評価
第６群 神経再建１
第７群 神経再建２
第８群 神経鞘腫１

16:10 シンポジウム
「顔面神経麻痺後遺症の
マネジメント」

18:10

第２会場

14:00 一般演題 35 ～ 46
第12群 両側性麻痺
第13群 家族性麻痺
第14群 中耳炎性麻痺
第15群 後遺症評価

16:00

奇跡の星の植物館

19:00 会員懇親会

6/5（金）

第１会場

9:00 一般演題 47 ～ 57
第16群 表情の再建
第17群 笑顔の再建
第18群 神経鞘腫２
第19群 味覚

10:50 特別講演２
「コンピュータで探る顔の秘密」
原島　　博

11:50

イベントホール

12:00 ランチョンセミナー２
「片側顔面痙攣に対する手術治療」
藤巻　高光

12:50

第１会場

13:00 臨床セミナー
「顔面神経鞘腫のマネジメント」

13:50 一般演題 58 ～ 64
第20群 症例
第21群 Hunt 症候群

15:00 閉会の辞

15:05

特別プログラム

特別講演１　６月４日 11:00 ～ 12:00　第１会場

司会　武田　憲昭（徳島大学耳鼻咽喉科）

「随意運動の脳内メカニズム」

吉峰　俊樹（大阪大学脳神経外科教授）

特別講演２　６月５日 10:50 ～ 11:50　第１会場

司会　小林　武夫（帝京大学ちば総合医療センター耳鼻咽喉科）

「コンピュータで探る顔の秘密」

原島　　博（東京大学工学部教授、日本顔学会会長）

シンポジウム　６月４日 16:10 ～ 18:10　第１会場

司会　池田　　稔（日本大学耳鼻咽喉科）
朝戸　裕貴（獨協医科大学形成外科）

「顔面神経麻痺後遺症のマネジメント」

１．顔面拘縮（保存的）
栢森　良二（帝京大学リハビリテーション科）

２．病的共同運動（保存的）
中村　克彦（徳島大学耳鼻咽喉科）

３．顔面拘縮・病的共同運動（手術）
鈴木　康俊（獨協医科大学形成外科）

４．後遺麻痺
山本　有平（北海道大学形成外科）

５．ワニの涙
田中　一郎（東京歯科大学市川総合病院形成外科）

６．アブミ骨筋性耳鳴
土井　勝美（大阪大学耳鼻咽喉科）

臨床セミナー　６月５日 13:00 ～ 13:50　第１会場

司会　青柳　　優（山形大学耳鼻咽喉科）

「顔面神経鞘腫のマネジメント」

１．側頭骨内顔面神経鞘腫
村上　信五（名古屋市立大学耳鼻咽喉科）

２．耳下腺内顔面神経鞘腫
田邉　牧人（山本中耳サージセンター）

ランチョンセミナー１　６月４日 12:10 ～ 13:00　イベントホール

司会　柳原　尚明（鷹の子病院耳鼻咽喉科）

「先天性顔面神経麻痺に対する手術治療」

多久嶋亮彦（杏林大学形成外科）

ランチョンセミナー２　６月５日 12:00 ～ 12:50　イベントホール

司会　永廣　信治（徳島大学脳神経外科）

「片側顔面痙攣に対する手術治療」

藤巻　高光（埼玉医科大学脳神経外科）

第32回日本顔面神経研究会プログラム

第１日目　６月４日（木）

【第１会場】午前

開会の辞　(8:55〜9:00)　　会長　武田　憲昭

第１群：再生医療　(9:00〜9:30)

座長　暁　　清文（愛媛大学耳鼻咽喉科）

1. **新しい神経移植材料の開発 ― 脱細胞化神経をスキャフォールドとして ―**
   榊原俊介、橋川和信、石田泰久　（神戸大学形成外科）

2. **徐放化栄養因子を用いた顔面神経減荷手術の臨床研究 ― 多施設共同でのエビデンス確立に向けて ―**
   羽藤直人、澤井尚樹、寺岡正人、暁　清文　（愛媛大学耳鼻咽喉科）

3. **肝細胞増殖因子（HGF）を用いた顔面神経再生の研究　その２**
   江崎伸一[1)]、勝見さち代[1)]、山野耕嗣[2)]、村上信五[1)]
   （名古屋市立大学耳鼻咽喉科[1)]、愛知県厚生連海南病院耳鼻咽喉科[2)]）

第２群：リハビリテーション１　(9:30〜10:00)

座長　栢森　良二（帝京大学リハビリテーション科）

4. **顔面神経再建術後の機能回復メカニズム**
   栢森良二[1)]、梁井　皎[2)]（帝京大学リハビリテーション科[1)]、順天堂大学形成外科[2)]）

5. **末梢性顔面神経麻痺の安静時瞼裂狭小化について**
   森嶋直人　（豊橋市民病院リハビリテーションセンター）

6. **神経線維腫症２型による両側性顔面神経麻痺を呈した一例の経過**
   阿部充孝　（明生会網走脳神経外科・リハビリテーション病院）

第３群：リハビリテーション２　（10:00～10:30）

座長　山本　纊子（藤田保健衛生大学神経内科）

7.　患者アンケートを用いた顔面神経麻痺後遺症に対するリハビリテーションの効果検討

飴矢美里、澤井尚樹、寺岡正人、羽藤直人、暁　清文　（愛媛大学耳鼻咽喉科）

8.　当院における顔面神経麻痺に対するリハビリテーションの効果

立花慶太[1)]、松代直樹[2)]　（大阪労災病院リハビリテーション科[1)]、耳鼻咽喉科[2)]）

9.　顔面神経高度麻痺後不全治癒症例における病的共同運動に対してリハビリ並びにQOL改善のためのボツリヌス毒素製剤を複数回使用した経験

細見慶和　（神戸労災病院耳鼻咽喉科）

第４群：治療　（10:30～11:00）

座長　村上　信五（名古屋市立大学耳鼻咽喉科）

10.　重症度に応じたBell麻痺の実践的治療

山野耕嗣[1)]、勝見さち代[2)]、江崎伸一[2)]、渡邉暢浩[2)]、村上信五[2)]
（愛知県厚生連海南病院耳鼻咽喉科[1)]、名古屋市立大学耳鼻咽喉科[2)]）

11.　糖尿病合併患者におけるステロイド短期投与の影響について

金沢敦子、萩森伸一、森　京子、野中隆三郎、竹中　洋（大阪医科大学耳鼻咽喉科）

12.　小児顔面神経麻痺症例の検討

石井健一[1)]、稲村博雄[2)]、 川口和浩[3)]、阿部靖弘[4)]、青柳　優[1)]
（山形大学耳鼻咽喉科[1)]、山形市[2)]、日本海総合病院耳鼻咽喉科[3)]、山形県立中央病院耳鼻咽喉科[4)]）

【第１会場】

特別講演１　(11:00～12:00)

司会　武田　憲昭（徳島大学耳鼻咽喉科）

「随意運動の脳内メカニズム」

吉峰　俊樹　（大阪大学脳神経外科教授）

【イベントホール】

ランチョンセミナー１　(12:10～13:00)

司会　柳原　尚明（鷹の子病院耳鼻咽喉科）

「先天性顔面神経麻痺に対する手術治療」

多久嶋亮彦　（杏林大学形成外科）

【第１会場】

総　会　(13:10～13:40)

第11回国際顔面神経シンポジウム報告　(13:40～14:00)

運営委員長　村上　信五

【第１会場】午後

第５群：麻痺評価　(14:00～14:40)

座長　古田　　康（手稲渓仁会病院耳鼻咽喉科）

13. 麻痺スコア（40点法）の検者による差異 ― 顔面神経麻痺の専門家と全国の耳鼻咽喉科勤務医での検討 ―
松代直樹　（大阪労災病院耳鼻咽喉科）

14. **麻痺スコア（40点法）の検者による差異 ― 大阪大学耳鼻咽喉科勤務医での検討―**
松代直樹[1)]、北村貴裕[1)]、立花慶太[2)]、武本憲彦[3)]
（大阪労災病院耳鼻咽喉科[1)]、リハビリテーション科[2)]、市立吹田市民病院耳鼻咽喉科[3)]）

15. **柳原40点法の再検討 ― 麻痺初期の有用性について ―**
濵田昌史、小田桐恭子、飯田政弘　（東海大学耳鼻咽喉科）

16. **顔画像センシング技術“OKAO VISION”を用いた顔面神経麻痺の新しい評価法の開発**
澤井尚樹、羽藤直人、寺岡正人、高橋宏尚、脇坂浩之、飴矢美里、暁　清文
（愛媛大学耳鼻咽喉科）

第６群：神経再建１　（14:40～15:10）

座長　山本　有平（北海道大学形成外科）

17. **舌下神経端側縫合を併用した顔面神経再建術における病的共同運動の評価**
古田　康[1)2)]、大谷文雄[1)2)]、山本有平[3)]、福田　諭[2)]
（手稲渓仁会病院耳鼻咽喉科[1)]、北海道大学耳鼻咽喉科[2)]、形成外科[3)]）

18. **舌と眼瞼の異常共同運動が顔面神経 ― 舌下神経クロスリンク手術により軽快した顔面神経不全麻痺症例の経験**
橋川和信、榊原俊介、石田泰久　（神戸大学形成外科）

19. **術後10年を経過した舌下神経 ― 顔面神経吻合による顔面神経麻痺の長期成績**
石田有宏　（沖縄県立中部病院形成外科）

第７群：神経再建２　（15:10～15:40）

座長　上田　和毅（福島県立医科大学形成外科）

20. **各種顔面神経再建法の検討**
近江永豪、本田耕平、石川和夫　（秋田大学耳鼻咽喉科）

21. 側頭骨亜全摘症例における顔面神経舌下神経吻合術
崎浜教之[1)]、田中克己[2)]、高橋晴雄[3)]
(沖縄県立中部病院耳鼻咽喉科[1)]、長崎大学形成外科[2)]、耳鼻咽喉科[3)])

22. 移植神経に対する端側神経縫合を用いた顔面神経再建
垣淵正男[1)]、西本　聡[1)]、福田健児[1)]、河合建一郎[1)]、松田　健[3)]、阪上雅史[2)]
(兵庫医科大学形成外科[1)]、耳鼻咽喉科[2)]、大阪大学形成外科[3)])

第８群：神経鞘腫１　(15:40〜16:10)

座長　甲村　英二（神戸大学脳神経外科）

23. 内耳道内顔面神経鞘腫の手術経験
甲村英二　(神戸大学脳神経外科)

24. 顔面神経鞘腫に対するサイバーナイフ低分割定位放射線治療
宮崎紳一郎[1)]、田草川豊[2)]
(日本赤十字社医療センターサイバーナイフセンター[1)]、三井記念病院脳神経外科[2)])

25. 稀な原因による顔面痙攣
田草川豊[1)]、宮崎紳一郎[2)]
(三井記念病院脳神経外科[1)]、日本赤十字社医療センターサイバーナイフセンター[2)])

【第１会場】

シンポジウム　(16:10〜18:10)

司会　池田　　稔（日本大学耳鼻咽喉科）
　　朝戸　裕貴（獨協医科大学形成外科）

「顔面神経麻痺後遺症のマネジメント」

1. 顔面拘縮（保存的）
　　栢森　良二（帝京大学リハビリテーション科）
2. 病的共同運動（保存的）
　　中村　克彦（徳島大学耳鼻咽喉科）
3. 顔面拘縮・病的共同運動（手術）
　　鈴木　康俊（獨協医科大学形成外科）
4. 後遺麻痺
　　山本　有平（北海道大学形成外科）
5. ワニの涙
　　田中　一郎（東京歯科大学市川総合病院形成外科）
6. アブミ骨筋性耳鳴
　　土井　勝美（大阪大学耳鼻咽喉科）

【奇跡の星の植物館】
会員懇親会　(19:00〜)

【第２会場】午前

第９群：解剖　(9:00〜9:40)

座長　島田　和幸（鹿児島大学歯科応用解剖学）

26. ヒト胎児頬筋の筋線維構成について
　　森山浩志[1)]、島田和幸[2)]（昭和大学第二解剖学[1)]、鹿児島大学歯科応用解剖学[2)]）

27. 中耳奇形症例の顔面神経走行異常の検討
　　飯塚　崇、古川正幸、岡田弘子、池田勝久　（順天堂大学耳鼻咽喉科）

28. 神経刺激モニターによる顔面神経と内リンパ嚢の手術解剖学的検討
山中敏彰[1)]、澤井八千代[1)]、村井孝行[1)]、清水直樹[1)]、藤田信哉[2)]、細井裕司[1)]
（奈良県立医科大学耳鼻咽喉科[1)]、県立奈良病院耳鼻咽喉科[2)]）

29. 3DX Multi-Image Micro CT による顔面神経管の画像 ― 顔面神経麻痺患者の経時的観察 ―
小森正博、柳原尚明　（鷹の子病院耳鼻咽喉科）

第10群：眼合併症　（9:40～10:00）

座長　國弘　幸伸（慶應義塾大学耳鼻咽喉科）

30. 顔面神経麻痺によって生じる眼瞼の形体変化と運動異常に関する再考察
國弘幸伸[1)]、出田真二[2)]、野田実香[2)]　（慶應義塾大学耳鼻咽喉科[1)]、眼科[2)]）

31. 顔面神経麻痺による眼合併症とその治療
出田真二[1)]、野田実香[1)]、國弘幸伸[2)]　（慶應義塾大学眼科[1)]、耳鼻咽喉科[2)]）

第11群：電気生理　（10:00～10:30）

座長　萩森　伸一（大阪医科大学耳鼻咽喉科）

32. ENoG測定時の最大上刺激電流量について ― 正中法と一般法の比較 ―
和田晋一[1)]、萩森伸一[2)]、森　京子[2)]、金沢敦子[2)]、野中隆三郎[2)]、竹中　洋[2)]
（大阪医科大学中央検査部[1)]、耳鼻咽喉科[2)]）

33. 正中法によるENoG値と末梢性顔面神経麻痺予後の検討
山田浩之[1)]、新田清一[1)]、大石直樹[2)]
（済生会宇都宮病院耳鼻咽喉科[1)]、慶應義塾大学耳鼻咽喉科[2)]）

34. 両側交代性顔面神経麻痺と積分筋電図
伊木健浩　（天理よろづ相談所病院耳鼻咽喉科）

【第２会場】午後

第12群：両側性麻痺　(14:00～14:40)

座長　荻原　正洋（長野赤十字病院第１麻酔科）

35. 最近５年間の両側性・反復性顔面神経麻痺の検討
大田重人、我那覇章、鈴木幹男　(琉球大学耳鼻咽喉科)

36. 15年間に15回再発を繰り返した両側再発性顔面神経麻痺の１症例
荻原正洋[1)]、赤嶺智教[1)]、大房裕和[2)]　(長野赤十字病院第１麻酔科[1)]、内科[2)])

37. ウイルス性髄膜炎を併発した両側同時性顔面神経麻痺の１症例
金谷佳織[1)]、近藤健二[1)]、湊誠一郎[2)]、戸島　均[3)]、山岨達也[1)]
(東京大学耳鼻咽喉科[1)]、県立宮崎病院神経内科[2)]、日立総合病院耳鼻咽喉科[3)])

38. 両側交代性顔面神経麻痺を契機として多発性硬化症と診断された一例
北村貴裕、松代直樹　(大阪労災病院耳鼻咽喉科)

第13群：家族性麻痺　(14:40～15:00)

座長　山岨　達也（東京大学耳鼻咽喉科）

39. 家族性顔面神経麻痺症例の検討
川口和浩[1)]、石井健一[2)]、稲村博雄[3)]、阿部靖弘[4)]、青柳　優[2)]
(日本海総合病院耳鼻咽喉科[1)]、山形大学耳鼻咽喉科[2)]、山形市[3)]、山形県立中央病院耳鼻咽喉科[4)])

40. 家族内発生を認めた両側再発性顔面神経麻痺の３症例
戸島　均[1)]、金谷佳織[2)]、近藤健二[2)]、山岨達也[2)]
(日立総合病院耳鼻咽喉科[1)]、東京大学耳鼻咽喉科[2)])

第14群：中耳炎性麻痺　(15:00～15:30)

座長　中谷　宏章（高知大学耳鼻咽喉科）

41. 当科における耳炎性顔面神経麻痺症例の検討
我那覇章、大田重人、鈴木幹男　(琉球大学耳鼻咽喉科)

42. 顔面神経麻痺を伴った先天性真珠腫
平井良治、池田篤生、岸　博行、中里秀史、大森英生、久木元延生、池田　稔
(日本大学耳鼻咽喉科)

43. 迷路破壊と顔面神経麻痺をきたした真珠腫性中耳炎の1症例
本多伸光、中村光士郎　(愛媛県立中央病院耳鼻咽喉科)

第15群：後遺症評価　(15:30～16:00)

座長　羽藤　直人（愛媛大学耳鼻咽喉科）

44. 顔面神経麻痺発症後６－12ヶ月における後遺症の変化
藤原圭志[1)]、古田　康[2)]、大谷文雄[2)]、福田　諭[1)]
(北海道大学耳鼻咽喉科[1)]、手稲渓仁会病院耳鼻咽喉科[2)])

45. 顔面神経麻痺後遺症の発現時期について
菊池尚子、西田　超、新井寧子　(東京女子医科大学東医療センター耳鼻咽喉科)

46. 顔面神経麻痺患者に対する質問紙を用いたQOL評価の検討
岩崎英隆[1)]、高橋美香[1)]、東　貴弘[2)]、大山晴三[3)]、戸田直紀[1)]、中村克彦[1)]
武田憲昭[1)]
(徳島大学耳鼻咽喉科[1)]、阿南共栄病院耳鼻咽喉科[2)]、徳島県立中央病院耳鼻咽喉科[3)])

第２日目　６月５日（金）

【第１会場】午前

第16群：表情の再建　（9:00～９:30）

座長　多久嶋亮彦（杏林大学形成外科）

47. 顔面神経麻痺治療のための新デバイス開発　第２報

栗田昌和[1)]、多久嶋亮彦[1)]、村岡慶裕[2)]、白石知大[1)]、尾崎　峰[1)]、波利井清紀[1)]
（杏林大学形成外科[1)]、村山医療センター臨床研究センター[2)]）

48. 顔面神経麻痺に対するvascularized nerve flapの新展開

成島三長、光嶋　勲　（東京大学形成外科）

49. Lengthening temporalis myoplastyと下口唇筋膜移植による下口唇形態を考慮した顔面神経麻痺再建

林　明照[1)]、丸山　優[2)]、岡田恵美[2)]、荻野晶弘[2)]、室　孝明[1)]、保坂宗孝[1)]
（東邦大学医療センター佐倉病院形成外科[1)]、東邦大学形成外科[2)]）

第17群：笑顔の再建　（9:30～10:00）

座長　田中　一郎
（東京歯科大学市川総合病院形成外科）

50. 咬筋神経を利用した遊離筋移植による笑いの表情再建

田中一郎[1)]、佐久間恒[2)]
（東京歯科大学市川総合病院形成外科[1)]、横浜市立市民病院形成外科[2)]）

51. 陳旧性顔面神経麻痺に対する神経血管柄付き薄層前鋸筋移植
― より自然な笑いの再建 ―

佐久間恒[1)]、田中一郎[2)]、三浦麻由佳[2)]、酒井成貴[3)]
（横浜市立市民病院形成外科[1)]、東京歯科大学市川総合病院形成外科[2)]、慶應義塾大学形成外科[3)]）

52. 二分割広背筋移植による顔面神経麻痺動的再建術の検討

朝戸裕貴[1)]、 鈴木康俊[1)]、 多久嶋亮彦[2)] 、波利井清紀[2)]
（獨協医科大学形成外科[1)]、杏林大学形成外科[2)]）

第18群：神経鞘腫２　（10:00～10:30）

座長　竹田　泰三（西宮市立中央病院耳鼻咽喉科）

53. 当院における顔面神経鞘腫の検討

勝見さち代[1)]、江崎伸一[1)]、山野耕嗣[2)]、村上信五[1)]

（名古屋市立大学耳鼻咽喉科[1)]、愛知県厚生連海南病院耳鼻咽喉科[2)]）

54. 顔面神経鞘腫の一症例

岸　博行、平井良治、池田篤生、久木元延生、中里秀史、大森英生、関根大喜、池田　稔

（日本大学耳鼻咽喉科）

55. 側頭骨内多発性神経鞘腫の一例

増田聖子　（熊本大学耳鼻咽喉科）

第19群：味覚　（10:30～10:50）

座長　池田　勝久（順天堂大学耳鼻咽喉科）

56. 顔面神経麻痺患者における電気味覚検査の臨床的検討

寺岡正人、澤井尚樹、羽藤直人、暁　清文　（愛媛大学耳鼻咽喉科）

57. 味覚障害と中耳真珠腫の進展度分類についての検討

岡田弘子、飯塚　崇、古川正幸、池田勝久　（順天堂大学耳鼻咽喉科）

【第１会場】

特別講演２　（10:50～11:50）

司会　小林　武夫

（帝京大学ちば総合医療センター耳鼻咽喉科）

「コンピュータで探る顔の秘密」

原島　　博

（東京大学工学部教授、日本顔学会会長）

【イベントホール】

ランチョンセミナー２　(12:00～12:50)

司会　永廣　信治（徳島大学脳神経外科）

「片側顔面痙攣に対する手術治療」

藤巻　高光（埼玉医科大学脳神経外科）

【第１会場】

臨床セミナー　(13:00～13:50)

司会　青柳　　優（山形大学耳鼻咽喉科）

「顔面神経鞘腫のマネジメント」

1. 側頭骨内顔面神経鞘腫　　村上　信五（名古屋市立大学耳鼻咽喉科）
2. 耳下腺内顔面神経鞘腫　　田邉　牧人（山本中耳サージセンター）

【第１会場】午後

第20群：症例　(13:50～14:30)

座長　山本　悦生（山本中耳サージセンター）

58. **顔面神経減荷術の効果と聴力**
内田真哉　（京都第二赤十字病院耳鼻咽喉科）

59. **顔面神経鼓室内分岐を伴うアブミ骨奇形症例の手術所見**
東野哲也　（宮崎大学耳鼻咽喉科）

60. **耳下腺に発生し頭蓋内転移を来たしたoncocytic carcinomaの１例**
末田尚之、菅村真由美、上野哲子、樋口仁美、久保田由紀子、中川尚志
（福岡大学耳鼻咽喉科）

61. **筋肉移植術後合併症の検討**
大河内裕美、上田和毅、梶川明義
（福島県立医科大学形成外科）

第21群：Hunt症候群　（14:30〜15:00）

座長　中川　尚志（福岡大学耳鼻咽喉科）

62. Ramsay Hunt症候群の治療中に脳梗塞を合併した１例
一番ヶ瀬崇[1)]、上野哲子[1)]、坂田俊文[1)]、市川大輔[2)]、中川尚志[2)]
（福岡大学筑紫病院耳鼻咽喉科[1)]、福岡大学耳鼻咽喉科[2)]）

63. 非典型的な経過を呈したHunt症候群の２症例
小田桐恭子、濵田昌史、飯田政弘　（東海大学耳鼻咽喉科）

64. 耳帯状疱疹が遅発したハント症候群の５歳例
濵田昌史、小田桐恭子、飯田政弘　（東海大学耳鼻咽喉科）

閉会の辞　（15:00）　　会長　武田　憲昭

特　別　講　演　1

6 月 4 日（木）11：00～12：00　第 1 会場

司会　武田　憲昭（徳島大学耳鼻咽喉科）

「随意運動の脳内メカニズム」

吉峰　俊樹（大阪大学脳神経外科教授）

随意運動の脳内メカニズム

吉峰　俊樹
大阪大学大学院医学系研究科脳神経外科

随意運動は発声や発語、顔面、頚部、四肢体幹の運動など、個人の意思の伝達や遂行を担う重要な機能である。これに関わる脳領域として、一次運動野のほか、複数の高次運動野（補足運動野、前補足運動野、運動前野、帯状皮質運動野、前帯状皮質運動野、前頭眼野など）が知られている。

さまざまな情報をもとに脳内で運動の発議がなされると、その情報はそれぞれの高次運動野で特有の処理がなされ、整理、統合された形で一次運動野に伝えられ、最終的に脳幹や脊髄に出力されると考えられている。

脳神経外科手術では色々の部位の運動野が切除、損傷されることがあり、それぞれの部位に見合った（と考えられる）術後症状が出現する。いくつかの症例を振り返りつつ、ヒトにおける随意運動の脳内メカニズムの一端に目を向けてみたい。

最後に、このような脳情報を取り出して解読、復号（デコーディング）することができれば、個人の意図を読み取って外部装置を操作することが可能となる（ブレイン・マシン・インターフェイス、BMI）。頭蓋内電極を用いた私どものこの技術の開発状況を紹介させていただきたい。

特　別　講　演　2

6 月 5 日（金）10：50～11：50　第 1 会場

司会　小林　武夫（帝京大学ちば総合医療センター耳鼻咽喉科）

「コンピュータで探る顔の秘密」

原島　　博（東京大学工学部教授、日本顔学会会長）

コンピュータで探る顔の秘密

原島　　博

私たちは、生まれた時から「顔」とつきあっていますが、その顔についての体系的な学問は、いままでありませんでした。それは顔が、あまりにも身近な存在であるからです。また、これまでの科学が苦手としてきた感性的な対象であるからです。

このような「顔」を学際的に研究することを目的として、1995年３月に「日本顔学会」が発足しました。会員数は、現在約800名。会員の専門分野は、哲学をはじめ人類学、心理学、生理学、美術解剖学、化粧学、歯学、医学、犯罪捜査、社会学、コンピュータ科学、そして伝統芸能…などなど、実に様々です。

私自身は、もともとの専門はコミュニケーション工学ですが、20数年前にテレビ電話の研究をきっかけとして、人の顔に興味を持つようになりました。テレビ電話では、当然ながら自分の顔を相手に見せます。しかし、例えば早朝の、まだ化粧していない時のテレビ電話には、かなりの人が抵抗感を持ちます。そのような時に、化粧した自分の顔写真をまず一枚送って、その顔写真を表情豊かに動かしながら相手とテレビ電話ができたら…。

これは、受信側のコンピュータの中に、顔写真を表面に張り付けた「顔の張り子」のようなものを用意しておき、それを送信側から送られてきた動き情報や表情情報に基づいて動かすことによって実現されます。10年前の若い時の顔写真を用いてテレビ電話をかけることも夢ではありません。

表情だけでなく、顔の印象を探る研究もおこないました。例えばコンピュータを使えばいくつかの顔を組み合わせて、まったく別の容貌の顔を合成することもできます。その一つに「平均顔」の研究があります。ある特定の集団に属する人の平均顔を作成すると、それぞれの顔の個性が打ち消されて、その集団に共通の顔の特徴が浮き彫りになり、「いかにも○○らしい顔」が合成できます。

この講演では、コンピュータ画像処理によって合成された多数の顔写真を紹介しながら、人の顔の秘密を探る研究を紹介します。また、1995年の日本顔学会の誕生をきっかけとして、顔画像処理が学際的な「顔学」へと発展してきた流れを紹介し、「顔学」の今後を展望します。

シ　ン　ポ　ジ　ウ　ム

6月4日（木）16:10～18:10　第1会場

司会　池田　　稔（日本大学耳鼻咽喉科）
　　朝戸　裕貴（獨協医科大学形成外科）

「顔面神経麻痺後遺症のマネジメント」

1. 顔面拘縮（保存的）	栢森　良二	（帝京大学リハビリテーション科）
2. 病的共同運動（保存的）	中村　克彦	（徳島大学耳鼻咽喉科）
3. 顔面拘縮・病的共同運動（手術）	鈴木　康俊	（獨協医科大学形成外科）
4. 後遺麻痺	山本　有平	（北海道大学形成外科）
5. ワニの涙	田中　一郎	（東京歯科大学市川総合病院形成外科）
6. アブミ骨筋性耳鳴	土井　勝美	（大阪大学耳鼻咽喉科）

顔面拘縮の予防と治療

栢森　良二
帝京大学医学部リハビリテーション科

定義

顔面拘縮は、顔面神経損傷からの不完全回復状態で、迷入再生によって生じ、病的共同運動と併発する。病的共同運動は随意運動や反射的運動に伴う患側顔面筋の同期性運動異常であるのに対して、顔面拘縮は、安静時、筋短縮状態であり、顔面非対称性が特徴である。一旦迷入再生回路が形成された場合、治癒は難しい。

病態生理

顔面神経損傷で神経内膜まで損傷された神経断裂neurotmesisがあると（ENoG〈40％）、神経線維再生時に、迷入再生が生じる。Bell麻痺やRamsay Hunt症候群による顔面神経麻痺の治療の正否は、発症２－３週以内に神経変性の進展を阻止して、ニューラプラキシー neurapraxiaや軸索断裂axonotmesisに止め、いかにして神経断裂に至る線維を少なくするかにかかっている。神経線維は１mm／日のスピードで再生し、速度の速い線維では病変の膝神経節部から顔面筋に３－４ヵ月で到着する。急性期の治療目標は、神経断裂線維を少なくすることである。さらに理学療法の目標は、神経断裂から迷入再生を少なくして、臨床的に病的共同運動や顔面拘縮を顕在化させないような表情を習慣づけることである。

治療法

顔面拘縮では予防に勝る治療法はない。発症３－４ヵ月の神経再生期に迷入回路形成を予防する。神経再生の最も有効なアプローチは随意運動や神経筋刺激による顔面筋収縮である。しかし、神経断裂がある場合、迷入再生を助長するために、これらはむしろ禁忌である。瞬目が一万回／日以上、さらに喋る、食べるも一万回／日の生理的顔面運動を行っている。これ以上の顔面の筋短縮運動を回避することによって、迷入再生回路形成を予防する必要がある。鼻唇溝深化、頬筋膨隆、口角外転挙上化を予防するには、顔面筋の伸張マッサージが必要である。眼瞼狭小化予防には眼輪筋拮抗筋の眼瞼挙筋を使い開瞼運動を徹底的に行う。これらを行うことによって、顔面拘縮は回避できる。発症３ヵ月の間に随意運動を行って、残念ながら発症４－６ヵ月に顔面拘縮に陥った場合、上記の３つの手技を十分に収得し、習慣づけることが先ず必要である。さらに６ヵ月以降の顔面拘縮の症例に対しては、理学療法では改善は困難である。ボツリヌス毒度による筋伸張が必要である。

病的共同運動の保存的治療

中村　克彦
徳島大学耳鼻咽喉科

病的共同運動は顔面神経麻痺の後遺症のうち最も高頻度に出現する症状であり、一度発症するとその治療は困難である。われわれは、高度の病的共同運動をきたした症例に対し、ボツリヌストキシンを用いて病的共同運動を一時的に軽快させ、その後、病的共同運動がおこらないようにミラーバイオフィードバックを行う治療（ボツリヌス・バイオフィードバック）を開発したので、その方法と治療成績を報告する。

対象は、高度の病的共同運動を発症した顔面神経麻痺後遺症10例である。病的共同運動のうちもっとも目立つ症状である口運動時の閉瞼を治療することを目的とした。

方法は、患側の眼輪筋にA型ボツリヌストキシン（ボトックス、アラガン）を１箇所あたり2.5単位ずつ６箇所に注射した。ボツリヌストキシンの効果により、病的共同運動を一時的に軽快させ、その後、病的共同運度が再発しないようにミラーバイオフィードバックを行った。ミラーバイオフィードバックは、鏡を見ながら閉瞼が起こらないように「ウー」「イー」「プー」の３種類の口運動を繰り返す方法で、朝15分、夕15分、合計30分間、自宅で毎日行わせた。粗大運動による筋力強化は避け、軽くゆっくりと繰り返し口運動を行わせた。ボツリヌス治療は１回のみとし、治療中は定期的に外来に受診させ、10ヶ月間ミラーバイオフィードバックの指導を行った。

10症例における治療前の病的共同運動の程度と、ボツリヌス・バイオフィードバックを10ヶ月間行った時点（治療後）の病的共同運動の程度を、瞼裂比（％）を用いて比較した。瞼裂比（％）とは、口運動時における患側の瞼裂の上下幅を健側の上下幅で除し百分比で表示したものであり、その値が小さいほど病的共同運動が強いことになる。

結果は、「ウー」「イー」「プー」いずれの口運動時においても、治療前に比し、治療後の瞼裂比（％）が有意に大きいという成績が得られた。以上の成績より、ボツリヌス・バイオフィードバックにより、ボツリヌストキシンの効果が消失した後にも、病的共同運動の改善が得られることが判明した。

ボツリヌス・バイオフィードバックは病的共同運動に対する有効な治療方法であることが示された。

顔面神経麻痺後遺症に対する手術的アプローチ
― 顔面拘縮・病的共同運動・顔面非対称の治療 ―

鈴木　康俊、朝戸　裕貴
獨協医科大学形成外科

はじめに

ベル麻痺やハント症候群による顔面神経麻痺では、麻痺からの回復が期待され得るが、時にその回復過程の結果、顔面拘縮あるいは病的共同運動、不完全陳旧性麻痺として顔面の静的および動的な非対称性などの後遺症が残ることがある。これらの後遺症に対して我々の行なっている手術的なアプローチによる治療について報告する。

方法

1．鼻唇溝部へのアプローチ

閉瞼時に、不随意に鼻唇溝部が挙上する病的共同運動では、鼻唇溝に沿って皮切を加え、上唇方形筋（小頬骨筋・上唇挙筋・上唇鼻翼挙筋）にアプローチし、筋肉を直視下に部分切離する。不随意な動きの他、安静時にも深い鼻唇溝を形成し、左右の非対称性が目立つことがある。深い鼻唇溝に対しては、鼻唇溝部の再形成、耳前部切開から鼻唇溝部までの頬部皮膚剥離あるいは頬部皮膚の吊り上げ(face lift)を行い、浅い鼻唇溝を作製する。

2．眼瞼部へのアプローチ

話をする際の口輪筋の随意的な動きに連動して眼輪筋の不随意収縮を生じ、眼裂が狭小化する病的共同運動では、眼瞼の横方向の全幅にわたり、狭小化の程度により、上眼瞼、下眼瞼あるいは両者の眼輪筋を、瞼縁の眼輪筋は温存しながら、数ミリ幅で切除する。

考察

顔面神経麻痺後の病的共同運動とは、顔面の特定の部位を随意的に動かす際に、元来は別の顔面神経に支配されている筋肉が、不随意的に一緒に動いてしまう現象である。この不随意の筋肉の動きを抑制するための外科的な治療方法として、筋肉あるいは麻痺後に過誤支配を起こした神経の選択的切除によるアプローチがあるが、我々は前者を選択している。これは病的共同運動を呈する部位の局在と程度のコントロールが、神経切除によるアプローチに比較して、より正確でかつ容易に行なえることによる。また過誤支配を起こした神経を切除することにより、それまで優位ではなかった他の病的共同運動が顕在化することが危惧されるためである。

結語

外科的なアプローチにより、病的共同運動の治療に努めている。病的共同運動そのものの根治的な治療には至っていないが、症状を緩和することにより、その後のバイオフィードバック療法などの保存的治療がより効果的に行えるため、有用なアプローチであると考えている。

顔面神経後遺麻痺のマネジメント ― 我々の工夫と知見 ―

山本　有平[1)]、古川　洋志[1)]、七戸　龍司[1)]、古田　　康[2)]
北海道大学医学部形成外科[1)]
手稲渓仁会病院耳鼻咽喉科・頭頸部外科[2)]

我々の施設では、顔面神経後遺麻痺症例を２つのカテゴリーに分類し、発症後の経過時間に応じた外科的治療を行ってきた。カテゴリーⅠは、後遺麻痺早期あるいは不全型後遺麻痺等の顔面表情筋の回復が期待される症例であり、症例に応じて、患側顔面神経と同側舌下神経および対側顔面神経との間に各種神経端側･端端縫合を施行し、顔面表情筋を刺激する運動神経信号の増幅、すなわち neural signal augmentation / neural superchargeを目指したnetwork 型神経再建法を施行する。カテゴリーⅡは、完全型後遺麻痺陳旧例等の顔面表情筋の回復が期待されない症例であり、顔面神経各末梢枝の麻痺症状に応じた各種動・静的再建法を選択する。麻痺発症後早期に適切な治療を行うことにより、頬骨枝や頬筋枝麻痺症状は回復傾向が見られるが、側頭枝や下顎縁枝の麻痺症状は残存しやすく、後遺麻痺のマネジメントを必要とすることが多い。上顔面に対する形成外科的アプローチとして、上眼瞼溝形成術：blepharo-lifting、挙筋前転術：levator fascia-muscle advancement 、眉毛挙上術：anchoring suspension 、こめかみリフトtemporal mini-lift等がそれぞれの良い適応をもち、さらに下顔面に対する形成外科的アプローチとして、筋膜ストリングを口角から下口唇部の２方向に移植固定する：double fascia graftを行い、上～中～下顔面全体の左右対称性の改善を得てきた。

本発表では、これまでの顔面神経後遺麻痺マネジメントの実際を紹介するとともに、network 型神経再建症例におけるautoparalytic syndromeや後発性 synkinesis の出現、double fascia graftの治療効果等について、最近得られた興味深い知見を報告したい。

「鰐の涙」に対するボツリヌストキシン治療の検討

田中　一郎[1)]、大出　尚郎[2)]、國弘　幸伸[3)]
東京歯科大学市川総合病院形成外科[1)]
鴨下眼科クリニック[2)]
慶應義塾大学耳鼻咽喉科[3)]

目的

顔面神経麻痺後遺症の摂食時の流涙は「鰐の涙」として知られ、治療が難しい合併症の一つである。我々は鰐の涙に対して、涙腺へのボツリヌストキシン局注により、副交感神経節後線維終末でのアセチルコリン放出を阻害して涙液分泌を抑制する治療を行なっている。本法の施行法、治療効果、問題点につき報告する。

方法

施行方法は、２％キシロカイン点眼麻酔後、患者には内下方視を指示し、上眼瞼を手指にて外反させて展開した眼瞼部涙腺に経結膜的に、Botox（米国アラガン社）を27G（30Ｇ）針にて1.25-2.5Uを涙腺内に局注する。３症例に施行し、２例では継続施行している。治療評価としては、流涙の自覚症状の改善度、涙液分泌能の客観的評価法として「摂食時の流涙」を考慮したガム噛み負荷の無し（自然分泌）と有りでのSchirmer's Test、効果の持続期間、合併症の有無を検討した。

結果

２例においては、自覚症状、Schirmer's Test共に改善が得られたが、１例では無効であった。２例において１－２週間程度の軽度の眼瞼下垂や複視が見られた。治療効果は６ヶ月間持続した。

考察

「鰐の涙」は顔面神経が膝神経節上半部で障害された場合の後遺症であり、顔面神経麻痺の回復過程において再生神経の過誤支配により、摂食による下顎運動、味覚刺激などで反射的に流涙が生ずるものである。アルコールやコカインの口腔内局注による翼口蓋神経節後線維の破壊、涙腺の亜全摘、舌咽神経と顔面神経の分離、抗コリン薬の使用などが治療法として報告されている。しかし治療効果は非常に様々で涙腺分泌を枯渇させてしまう場合もあり、満足のいく治療法は従来無かった。それに対して本法は、侵襲の少ない簡単な外来手技で、非常に良好な治療効果が得られる症例があり、手術療法に比較して効果が予想でき、副作用があっても一過性である、などの利点を有している。一方、深部の眼窩部涙腺には投与がされないため、眼窩部涙腺が優位な症例では治療効果が少ない、微量投与にても眼瞼下垂･複視の合併症の可能性がある、効果持続期間は約６ヶ月と長いものの反復投与を要する、などは問題である。

結論

涙腺へのボツリヌストキシン局注療法は、簡単な手技で良好な結果を期待でき、合併症があったとしても軽度で一過性であることより、従来治療が難しかった鰐の涙に対しては、一つの有力な治療法と思われる。

アブミ骨筋性耳鳴

土井　勝美
大阪大学大学院医学系研究科耳鼻咽喉科

はじめに

顔面神経麻痺の後遺症の一つに、神経過誤支配を病態とする「アブミ骨筋性耳鳴」が知られている。顔面表情筋の動きに同期してアブミ骨筋の収縮が起こり「ピッピッピッ」という耳鳴を自覚する。

今回ご紹介するのは、顔面神経麻痺にアブミ骨筋性耳鳴と顔面痙攣を合併した症例で、アブミ骨筋腱の切断により耳鳴は消失したが、顔面痙攣の治療として最終的に微小血管減圧術の適応となった。

症例（60歳、女性）

左難聴を主訴に近医耳鼻科を受診し、左慢性化膿性中耳炎の診断を受けるも放置していた。１年半前から、左顔面神経麻痺と顔面表情筋の動きに同期する「ピッピッピッ」という左耳鳴を自覚するようになり、総合病院耳鼻科を受診した。左慢性化膿性中耳炎、顔面神経麻痺、混合性難聴の診断で、手術目的で当科紹介受診となった。初診時、左鼓膜はほぼ全穿孔、純音聴力検査で左53.8dBの混合性難聴を認めた。顔面神経スコア（柳原法）は22/40点で、病的共同運動や鰐の涙はないものの、軽度の顔面痙攣を認めた。鼓膜穿孔のためティンパノグラムの施行は不可で、鼓膜所見からアブミ骨筋の収縮を観察することはできなかった。CT・MRI検査上、中内耳および小脳橋角部に異常は認められなかった。

顔面神経麻痺を合併した慢性化膿性中耳炎の診断で、全身麻酔下に鼓室形成術Ⅰ型を施行した。鼓室内での顔面神経の露出はなく、顔面神経麻痺に関連する病変やアブミ骨筋の収縮は確認できなかった。術後、聴力は37.5dBに改善した。テインパノグラムでは、アブミ骨筋反射は消失しているものの、表情筋の動きや顔面痙攣に同期してコンプライアンスの変化が観察された。徐々に増悪した顔面痙攣のため、アブミ骨筋性耳鳴の頻度が増し、日常生活に支障を来すようになり、局所麻酔下にアブミ骨筋腱切断術を施行した。術後、耳鳴は消失した。

顔面痙攣については、脳神経外科で微小血管減圧術の適応ありとの判断で、後S状静脈洞アプローチによる減圧術を施行され、顔面痙攣は徐々に軽快した。

考察

本症例の顔面神経麻痺の発症原因としては、当初、慢性化膿性中耳炎、ベル麻痺、微小血管による圧迫などが推察された。アブミ骨筋性耳鳴の治療としては、アブミ骨筋腱切断が著効を示した。微小血管減圧術後、顔面痙攣の軽快と顔面神経麻痺の改善を認めたことから、微小血管による顔面神経の圧迫が麻痺の病因である可能性が示唆された。

臨　床　セ　ミ　ナ　ー

6月5日(金)13:00～13:50　第1会場

司会　青柳　　優（山形大学耳鼻咽喉科）

「顔面神経鞘腫のマネジメント」

1. 側頭骨内顔面神経鞘腫　　村上　信五（名古屋市立大学耳鼻咽喉科）
2. 耳下腺内顔面神経鞘腫　　田邉　牧人（山本中耳サージセンター）

側頭骨内顔面神経鞘腫

村上　信五
名古屋市立大学耳鼻咽喉・頭頸部外科学

側頭骨内顔面神経鞘腫はいずれの部位にも発生するが、水平部（58%）、垂直部（48%）、迷路（42%）、内耳道（30%）の順に多い。良性腫瘍であるが、手術により顔面神経麻痺の増悪をきたすため、マネージマントには苦慮することが多い。本セミナーでは演者の経験を中心に顔面神経鞘腫の診断と治療方針について述べる。

I. 診断

顔面神経麻痺を伴っている症例では１）麻痺の発症が緩徐で進行性、２）半年以上経過しても回復傾向がない、３）顔面痙攣を伴う、４）再発性麻痺、などが顔面神経鞘腫を疑う手掛かりとなる。麻痺のない症例では難聴や拍動性耳鳴、外耳道の膨隆、鼓膜表面のポリープ様腫瘤などで発見されること多い。診断にはCT、MRIが有用で、CTでは顔面神経管の骨破壊により、また、MRIでは真珠腫との鑑別診断が可能である。

II. 治療

診断後のマネージメントは１）wait and scan、２）手術的摘出、３）放射線治療の３つ選択肢がある。良性腫瘍であり、全摘すると恒久的な麻痺を残すことから、年齢や全身状態、顔面神経麻痺の程度、腫瘍の占拠部位、患者の希望等を考慮して治療法を選択している。すなわち、顔面神経麻痺のない症例や麻痺があっても軽微（20/40点以上）で腫瘍が小さい症例、あるいは高齢者や全身状態の悪い患者に対しては、定期的にCTやMRIを施行し、腫瘍の増大を経過観察している（wait and scan）。一方、腫瘍が小さくても麻痺が急性に発症した症例、麻痺が20/40点以下の症例、頭蓋内に進展している症例に対しては手術的に摘出している。手術アプローチは腫瘍の発生部位と聴力の状態により、経乳突法、経中頭蓋窩法、経迷路法を使い分けている、また、腫瘍の摘出方法も全摘、被膜外摘出、被膜内摘出、部分切除を用い分けているが、その選択は術中所見により決定している。また、全摘した症例に対する神経再建として、顔面神経の中枢端と末梢端が使用できる場合は大耳介神経を用いた神経移植を、中枢端が使用できない場合は大耳介神経を用いた舌下神経とinterpositional jump graftを施行している。

III. 放射線治療

顔面神経鞘腫は増大しても聴神経腫瘍と異なり高度感音難聴やめまいをきたすことは少ない。また、希ではあるが放射線治療後に癌化したとの報告もあることから、若年者に対しては好ましくない。しがって、放射線治療の適応は頭蓋内に進展する腫瘍で増大傾向を示し、しかも高齢者や全身状態が悪く手術できない症例に限られる。

耳下腺内顔面神経鞘腫

田邉　牧人
山本中耳サージセンター

顔面神経鞘腫は比較的稀な疾患であり、その中でも耳下腺内での発生は約９～14％と少なく、耳下腺腫瘍の中での顔面神経鞘腫の割合も１－３％程度とされ、耳下腺内顔面神経鞘腫は稀といえる。本腫瘍は特徴的な所見が少ないために治療前の診断が困難であり、しかも手術治療によって腫瘍を切除すれば顔面神経麻痺が発生するため、診断・治療には注意を要する。本セミナーでは、この腫瘍の診断・治療における留意点について解説する。

本腫瘍の主訴の多くは耳下腺部の腫脹であり、顔面神経麻痺は10－20％にしか発生しないため耳下腺腫瘍として精査されることが多い。耳下腺部MRIの所見はT１強調画像で低－等信号、T２強調画像で高信号、Gd造影で不均一に造影されることが多く多形腺腫と似ており、またシンチグラム等でも神経鞘腫に特徴的所見はない。穿刺吸引細胞診でも組織診断がつくことは非常に少なく、これら質的な所見から他の耳下腺原発腫瘍との鑑別は困難である。しかし腫瘍が顔面神経から発生していることを利用して、部位的な所見からある程度は予測可能である。まず、本腫瘍は浅葉から深葉にかけて存在することが多い。また、耳下腺内では顔面神経が下顎後静脈と併走しているため、顔面神経から腫瘍が発生するとこの静脈が前方に偏位し、この静脈の陰影と乳様突起や茎状突起との間に腫瘍陰影が存在することが多い。これらの所見を認めた場合には、耳下腺内顔面神経鞘腫を鑑別診断の一つにあげ、治療の計画をたてるべきである。

顔面神経鞘腫の治療は手術治療が中心となるが、腫瘍そのものが基本的には良性であるために、極力副作用・合併症は避けるべきである。一般的に神経鞘腫は被膜下摘出術により神経機能は温存されることが多いとされているが、耳下腺内顔面神経鞘腫については機能障害（顔面神経麻痺）が軽度であっても患者本人にとっては大きな障害と感じることが多い。場合によっては生検のみにとどめるという選択肢も治療方針の一つに加え、検討するべきである。

ランチョンセミナー 1

6 月 4 日（木）12：10～13：00　イベントホール

司会　柳原　尚明（鷹の子病院耳鼻咽喉科）

「先天性顔面神経麻痺に対する手術治療」

多久嶋亮彦　（杏林大学形成外科）

共　　催

興和創薬株式会社

ランチョンセミナー２

６月５日（金）12:00～12:50　イベントホール

司会　永廣　信治（徳島大学脳神経外科）

「片側顔面痙攣に対する手術治療」

藤巻　高光（埼玉医科大学脳神経外科）

共　　催

エーザイ株式会社

一　般　演　題

演題番号１～64

第１日目　６月４日（木）　演題番号　１～46
第２日目　６月５日（金）　演題番号　47～64

1．新しい神経移植材料の開発 ― 脱細胞化神経をスキャフォールドとして ―

榊原俊介、橋川和信、石田泰久
（神戸大学大学院医学研究科形成外科学）

顔面神経再建術を行うにあたり大耳介神経や伏在神経を始めとする自家神経が多用されているが、神経採取に伴う知覚や機能の低下・脱失は避けられない。また、理想的な口径と長さの神経を採取することは困難であることが多い。これら諸問題を解決すべく、近年、様々な人工神経の開発が試みられている。大きくは化学合成物を利用したものと生体組織を処理したものに分けられる。われわれはラットモデルで脱細胞化した同種神経の移植に成功した。得られた脱細胞化神経を移植し、２ヶ月の経過の後、移植部より中枢側に蛍光トレーサー物質を注入した。移植神経を採取し、組織学的検討を行った結果、再生軸索が移植神経内を通過している様子が観察された。また、HE染色や各種免疫染色により正常神経とほぼ相同な組織像が認められた。炎症細胞浸潤は縫合糸周囲に限局しており、拒絶反応も認められなかった。われわれが作製した新たな脱細胞化神経は、有用な人工代替神経となる可能性がある。

2．徐放化栄養因子を用いた顔面神経減荷手術の臨床研究
― 多施設共同でのエビデンス確立に向けて ―

羽藤直人、澤井尚樹、寺岡正人、暁　清文
（愛媛大学医学部耳鼻咽喉科）

ドラッグ・デリバリー・システムであるゼラチンハイドロゲルを用いたbFGFの徐放投与により、顔面神経麻痺に対する減荷手術は、神経再生を誘導することでより有効な治療法となる可能性がある。現在、愛媛大学医学部附属病院倫理委員会の承認を経て、その臨床応用を行っており、これまで18症例に再生促進顔面神経減荷手術を施行し、麻痺発症後２ヶ月以上経過した晩期例に対しても、良好な神経再生を認めている。この組織工学に基づいた再生医療としての顔面神経減荷手術の効果を、多施設共同のRCTで検証したい。具体的には、A群：顔面神経減荷手術＋徐放化栄養因子、B群：顔面神経減荷手術、C群：保存的治療のみの３群の治療法に、高度顔面神経麻痺患者を前向き無作為に割り付け、治療成績を比較検討することで、世界に向けて減荷手術のエビデンスを発信することを予定している。今回、これまでの成績に加えプロトコールを提示し、本研究の意義や問題点について、多くのご意見を頂きたいと考えている。

3．肝細胞増殖因子（HGF）を用いた顔面神経再生の研究　―その２―

江崎伸一[1)]、勝見さち代[1)]、山野耕嗣[2)]、村上信五[1)]
（名古屋市立大学耳鼻咽喉・頭頸部外科[1)]、JA厚生連海南病院耳鼻咽喉科[2)]）

肝細胞増殖因子（HGF）は肝再生を促す液性因子として同定された蛋白である。しかし、これまでの研究から、肝細胞以外にも中枢神経系において、神経細胞の保護や神経再生を促進させる効果があることが明らかになってきている。今回我々は一過性の顔面神経麻痺モデルを作成し、末梢神経における HGF の再生効果について検討した。まず、HGF を挿入した非増殖型 HSV ベクター（以下 HSV-HGF）を用意した。次に、4 週齢雄の Balb/c マウスの顔面神経本幹を側頭骨外でモスキート鉗子を用いて圧迫し、圧迫した神経の周囲に HSV-HGF を接触させて投与した。顔面神経麻痺の回復過程を麻痺スコアにて評価したところ、HSV ベクター群はコントロール群と比して、麻痺の回復が促進された。また、電気神経筋電図を測定したところ、振幅の増大がみられた。免疫組織学的に検討したところ、圧迫部位の顔面神経とその周囲にHSV ベクターの導入がみられた。HSV-HGF を投与した顔面神経の蛋白を抽出したところ、HGF が検出された。以上の結果から HSV-HGF が損傷した顔面神経に取り込まれ、顔面神経麻痺の再生を促進することが示唆された。

4．顔面神経再建術後の機能回復メカニズム

栢森良二[1)]、梁井　皎[2)]
（帝京大学医学部リハビリテーション科[1)]、順天堂大学形成外科[2)]）

小脳橋角部腫瘍切除に伴う顔面神経不可逆的損傷あるいは切断症例に対して顔面神経再建術を行った25例（男 9 、女16）で、理学療法を実施した。臨床および電気生理学的評価を行い、どのように顔面筋機能が回復しているか検討した。舌下―顔面神経吻合術 and/or 顔面交叉神経移植術を行った症例の機能回復に、理学療法は不可欠であり、さらに術後早期に実施した群の方が遅延群と比べて随意運動の回復が良好であった。舌下―顔面神経吻合術後と顔面交叉神経移植術後の電気生理学的検査によって、前者の理学療法では、舌と同期した患側顔面筋を強力に運動することによって、舌下運動皮質を顔面運動皮質に変換している。これに対して、顔面交叉神経移植術後の理学療法では、徹底的に患側と健側の顔面筋を対称的な運動を行うことによって、患側顔面筋を支配している顔面運動皮質の再構築が起こり、非交叉性顔面神経を経由して顔面神経麻痺筋が回復している。再建術は末梢神経レベルで行っているが、機能回復は大脳運動皮質レベルで起こっている。

５．末梢性顔面神経麻痺の安静時瞼裂狭小化について

森嶋直人
（豊橋市民病院リハビリテーションセンター）

【はじめに】末梢性顔面神経麻痺の後遺症に顔面の非対称性がある。その中で瞼裂の狭小化は訴えの多い症状の一つであるがリハビリテーションアプローチが確立されているとはいえない。今回当院における安静時瞼裂狭小化の頻度や特徴について調査した。
【対象と方法】対象は平成15年から21年の間、当リハビリテーションセンターを受診した病的共同運動を有する末梢性顔面神経麻痺53名（平均年齢50歳）である。安静時瞼裂狭小化の程度として安静時瞼裂の健患比（安静時瞼裂比）を用い、柳原法による麻痺スコアと比較検討した。一部の患者には積分筋電図による安静時眼輪筋筋電図健患比（Contracture Index；CI、楯ら）を行った。
【結果と考察】最終評価時における安静時瞼裂比は平均91％（57－100％）であり、麻痺スコアと有意な相関を示した。CI は1.56（0.42－3.67）と高値を示したが、安静時瞼裂比とは有意な相関を示さなかった。瞼裂の狭小化は病的共同運動患者の47％に認め、効果的なアプローチの確立が必要である。

６．神経線維腫症２型による両側性顔面神経麻痺を呈した一例の経過

阿部充孝
（特別医療法人明生会網走脳神経外科・リハビリテーション病院理学療法士）

【はじめに】神経線維腫症２型は両側性の聴神経鞘腫を主症状とする常染色体優性の遺伝性疾患である。今回、両側性顔面神経麻痺を呈した症例を経験したので報告する。
【症例】62歳男性。2003年 A 病院で右聴神経鞘腫摘出術施行、術後は右顔面神経麻痺と右聴力消失。2007年７月歩行障害（ふらつき）出現、同年11月当院で後頭下開頭腫瘍摘出術･左顔面神経－大耳介神経吻合術施行。術後は左顔面神経麻痺と左聴力消失。
【経過】術後より約１ヶ月間入院治療とリハビリテーション（ホットパック･顔面マッサージ・開瞼運動・ミラーバイオフィードバック療法）を行い、現在も週２回の外来リハビリを実施中。
【結果】柳原法･Sunnybrook 法で改善を認め、日常生活で支障ない程度まで回復した。当日は両側性顔面神経麻痺の評価方法やミラーバイオフィードバック療法の有効性について、経過を供覧し若干の考察を加え報告する。皆様からのご指導をお願い致します。

7．患者アンケートを用いた顔面神経麻痺後遺症に対するリハビリテーションの効果検討

飴矢美里、澤井尚樹、寺岡正人、羽藤直人、暁　清文
（愛媛大学医学部耳鼻咽喉科）

末梢性顔面神経麻痺患者の多くは比較的予後良好とされ、１－２か月で治癒する例が多い。しかし、３か月以上経過しても麻痺が改善しない高度の顔面神経麻痺例では、病的共同運動、拘縮、痙攣などの後遺症が残るため、患者のQOLを低下させている。当科においては、顔面神経麻痺後遺症に対するリハビリテーションとして、言語聴覚士が表情筋のマッサージやバイオフィードバック、顔面運動の指導を行っており、後遺症の軽減に努めている。リハビリテーションの指標としては、日常生活における後遺症の程度や患者の自覚度について把握することを目的に、Facial Clinimetric Evaluation Scale（以下FaCE Scale）を用いた評価を行っている。今回、FaCE Scaleを用いたアンケート調査により、末梢性顔面神経麻痺患者に対するリハビリテーションの効果を比較検討したので報告する。

8．当院における顔面神経麻痺に対するリハビリテーションの効果

立花慶太[1)]、松代直樹[2)]
（大阪労災病院リハビリテーション科[1)]、同耳鼻咽喉科[2)]）

当院の顔面神経麻痺に対するリハビリテーションは、パンフレットを用いた指導を特徴としている。

昨年の第31回本研究会では、当院のパンフレットを用いた顔面神経麻痺に対するリハビリテーション効果を検討するに当たり、２例のリハ非実施例とリハ実施群の比較を行ったが、統計学的な検討には至らなかった。

そこで今回は、2006年４月１日から2008年３月31日に当院リハビリテーション科を受診した顔面神経麻痺患者36名の内、発症１年後まで追跡可能であった22名（男性５例、女性17例、平均年齢45±14歳、発症２週後ENoG＜10％）を対象に、発症後１年にリハビリテーションの頻度（１日に何回実施していたか）や内容（正確に実施できていたか）について調査し、表情筋の随意運動や後遺症の程度との関係を検討した。

顔面神経麻痺に対するリハビリテーション効果の若干の知見を得たため報告する。

9．顔面神経高度麻痺後不全治癒症例における病的共同運動に対してリハビリ並びにQOL改善のためのボツリヌス毒素製剤を複数回使用した経験

細見慶和
（神戸労災病院耳鼻咽喉科）

顔面神経高度麻痺後の病的共同運動への対処としてバイオフィードバックをはじめとして、リハビリテーションは極めて重要な役割をはたす事が明らかとなってきている。病的共同運動を抑制し、中枢へのフィードバックを、より効率的に行う一つの手段として、ボツリヌス毒素製剤（以下ボトックス®）併用の効果も明らかとなってきている。今回我々は、高度麻痺不全治癒後の病的共同運動に対して、ボトックス注射を行っている症例について報告する。

症例１；20代女性。高度麻痺後不全治癒。病的共同運動出現あり、業務上、他者との対面業務も多く、ボトックス併用で鏡をもちいたリハビリ指導。眼瞼のみならず他の病的共同運動部位にボトックスを使用し、QOLの改善にもつながり複数回使用している。

症例２；70代女性；高度麻痺後の不全治癒；病的共同運動あり、眼瞼の下垂あり。ボトックス併用数回で鏡をもちいたリハビリ併用し、症状改善あり。リハビリと共に日常での表情にたいしてもボトックス複数回使用によるQOLの改善の可能性があると考えられた。

10．重症度に応じたBell麻痺の実践的治療

山野耕嗣[1)]、勝見さち代[2)]、江崎伸一[2)]、渡邉暢浩[2)]、村上信五[2)]
（愛知県厚生連海南病院耳鼻咽喉科[1)]、名古屋市立大学耳鼻咽喉科[2)]）

Bell麻痺は末梢性顔面神経麻痺の約60％を占める最も頻度が高い疾患である。これまで病因不明とされてきたが、近年の研究を総合的に判断すると、単純ヘルペスウイルス（HSV-１）と水痘-帯状疱疹ウイルス（VZV）が主病因で、それ以外の病因も存在するといった多病因疾患と考えられる。これはBell麻痺の診断が除外診断という曖昧な定義であることと病因ウイルスを正確に診断する方法がないことに起因している。これらはまた、Bell麻痺の治療において未だに議論が絶えないことの一因であり、個々の症例で重症度が異なることがそれに輪をかけている。このような状況のもとで、我々は過去の臨床的エビデンスをもとに医療経済をも加味した「重症度に応じた実践的治療」を施行している。本法は麻痺発症３日以内に受診した患者を対象に、重症例に対してはVZVの治療に準じてPSL60mg／日とバルトレックス６錠、軽症例にはPSL30mg／日を３日間投与し、４日目に再度、麻痺の重症度を評価して投与量を再考する方法である。今回症例をさらに増やし検討したので報告する。

11. 糖尿病合併患者におけるステロイド短期投与の影響について

金沢敦子、萩森伸一、森　京子、野中隆三郎、竹中　洋
（大阪医科大学耳鼻咽喉科）

糖尿病を合併した顔面神経麻痺や突発性難聴症例に対するステロイド治療は、糖尿病悪化を恐れ躊躇しがちである。我々はステロイド治療を受けた糖尿病患者が、その後糖尿病が悪化したか否かについて追跡した。対象は大阪医大耳鼻科にて顔面神経麻痺あるいは突発性難聴と診断され、ステロイド療法を行った糖尿病患者25名である。全例入院の上、内科からインスリン投与の指示を得てプレドニゾロン120mg からの８日間漸減療法を行った。入院前に糖尿病の治療を行っていたのは19名で、入院時の平均血糖値201mg/dl、平均 HbA1c 7.7％であった。入院中24名にインスリンでの血糖コントロールを要した。治療終了半年後の平均血糖値157mg/dl、平均 HbA1c 7.0％で、糖尿病の悪化を認めた症例はなかった。以前、我々は糖尿病合併患者のベル麻痺例は、ステロイド投与により健常人と変わらぬ治癒率が得られることを報告した。今回の結果から厳重な管理の下、糖尿病患者においても積極的にステロイド投与を行ってよいと考えられる。

12. 小児顔面神経麻痺症例の検討

石井健一[1)]、稲村博雄[2)]、川口和浩[3)]、阿部靖弘[4)]、青柳　優[1)]
（山形大学医学部情報構造統御学講座・耳鼻咽喉頭頸部外科学分野[1)]、
山形市[2)]、日本海総合病院耳鼻咽喉科[3)]、山形県立中央病院耳鼻咽喉科[4)]）

小児の顔面神経麻痺は成人と比較して、しばしば診断や治療の判断が困難な場合がある。神経学的検査の施行が困難かつ信頼性に乏しいことも多く、その治療方針についてはステロイドおよび抗ウイルス剤の使用の是非を含め、様々な見解があるのが現状である。以前、当科では一般に小児顔面神経麻痺症例の予後は、成人例に比して良好であるものが多いことを報告したが、今回、1993年１月から2009年３月までの17年間に当科を受診した小児顔面神経麻痺106例について、各年齢層別の原因や、追跡可能であった症例に対し、重症度判定、治療、麻痺転帰等について調査した。以前のデータとも比較検討して上記の問題点について考察したので報告する。

13. 麻痺スコア（40点法）の検者による差異
― 顔面神経麻痺の専門家と全国の耳鼻咽喉科勤務医での検討 ―

松代直樹
（大阪労災病院耳鼻咽喉科）

【背景】顔面神経麻痺の発表で顔写真を提示する時代があった。その際演者の麻痺スコア（40点法）と小生の印象とが一致しないことを時々経験した。
【目的】顔面神経麻痺専門家のあいだで麻痺スコアの相違がどの程度見られるのか？また大阪大学だけでなく、全国的にも麻痺スコアがどの程度の差が生じるのか、またどのような傾向がみられるのかを検討した。
【対象】ビデオ映像の患者背景は前述の通りである。このスタディには北海道大学、山形大学、日本大学、慶應義塾大学、東海大学（高知大学を含む）、名古屋市立大学、近畿大学、愛媛大学の８大学に賛同を頂けた。顔面神経麻痺の専門家だけではなく、それぞれの門下生（専門医以上を数名、専門医未満を数名）に麻痺スコアの採点を打診して頂いた。大阪大学からは前述の系から無作為に抽出した６名と演者（専門家）を加え、９大学（60名程度）を対象とした。
【結果・考察】データは現時点では全て回収できていない。GRBAS のように日本顔面神経研究会からスコア採点ガイドラインがあれば有意義であると思われた。

14. 麻痺スコア（40点法）の検者による差異 ― 大阪大学耳鼻咽喉科勤務医での検討 ―

松代直樹[1)]、北村貴裕[1)]、立花慶太[2)]、武本憲彦[3)]
（大阪労災病院耳鼻咽喉科[1)]、大阪労災病院リハビリテーション科[2)]、市立吹田市民病院[3)]）

【背景】顔面神経麻痺を専門にしていると、他院治療中や経過不良の患者に接する機会に恵まれる。しかし前医と演者の麻痺スコア（40点法）がなかなか一致しない事が多く、しばしば違和感を覚えていた。
【目的】麻痺スコアが検者間でどの程度の差が生じるのか、またどのような傾向がみられるのか検討した。
【対象】顔面神経麻痺患者10名に承諾を得てビデオ撮影を行った（初診時 or 最悪時）。平成１年卒以降の大阪大学および関連病院に所属する耳鼻咽喉科医62名のうち、賛同が得られた52名の麻痺スコア（40点法：柳原法）を回収した（演者は除く）。
【結果】一般耳鼻科医レベルでは、検者によって麻痺スコアは相当の差が生じた。経験年数が増すほど、麻痺の評価は厳しくなる傾向が見られた。安静時対象が良いと、他のスコアを甘くつけてしまうことが判明した。
【考察】完全麻痺や完全治癒判定基準である36点が検者によって異なるので、各施設の治癒率にも影響しうる大問題といえる。また若手はやや厳しく採点をして妥当な評価となると考えた方が良いようである。

15. 柳原40点法の再検討 ― 麻痺初期の有用性について ―

濵田昌史、小田桐恭子、飯田政弘
（東海大学医学部耳鼻咽喉科）

顔面神経麻痺の治療にはステロイドが用いられ、高度障害例では減荷術も検討される。ステロイドの投与法にも内服から大量点滴までさまざまな方法が提唱されている。よって麻痺の重症度に応じた治療法の使い分けが求められる。減荷術の適応についてはENoGやわれわれが提唱してきたAFNRによって決定されているが、これらの検査を行うべき症例の選別については十分に検討されていない。今回、Bell麻痺とHunt症候群あわせて180症例を後ろ向きに検討した結果、この選別に40点法を用いた麻痺スコアが有用であったので報告する。治療はベル麻痺ではpredonisolone 60mgを５日間内服の後漸減、Hunt症候群ではこれに加えてvalacyclovir 3000mgを７日間内服させた。40点法にて12点以上を予後良好と判定した時の特異度は、麻痺発症当日が85.7％、１日目が96.3％、２日目が94.1％、３－10日目はいずれも100％であった。このうち３日目では統計学的有意性を認めた（$p<0.001$, Fisher検定）。結果、麻痺発症後３日目で12点以上あれば内服治療の継続で十分と判断される。

16. 顔画像センシング技術“OKAO VISION”を用いた顔面神経麻痺の新しい評価法の開発

澤井尚樹、羽藤直人、寺岡正人、高橋宏尚、脇坂浩之、飴矢美里、暁　清文
（愛媛大学耳鼻咽喉科）

昨今のデジタル映像解析技術の発展はめざましく、形やパターンを高精度に捉える事で、人間の顔・表情を自動認識し捕捉する事が可能となってきている。本研究はそのデジタル映像解析技術を応用し、新たな表情運動評価法を開発することを目的とする。顔面の動態解析プログラム“OKAO VISION（オムロン社）”を用いて、健常者・顔面神経麻痺患者、それぞれについて表情運動をビデオカメラで撮影し、その顔面各器官のX軸・Y軸方向の移動距離を左右で比較検討を行った。健常者においては、閉瞼時の上眼瞼Y軸と「イー」運動、「ウー」運動それぞれの口角Y軸が左右対称であった。顔面神経麻痺患者においては、閉瞼時の上眼瞼Y軸と「ウー」運動時の口角Y軸において、麻痺程度と相関した左右比が得られた。結果より、閉瞼時の上眼瞼Y軸と「ウー」運動時の口角Y軸について、本客観評価法の指標として使用可能と考えた。この２つの指標を配分して得たデータは、主観的評価法との相関を認め、本客観的評価法における評価の妥当性を示唆するものであった。

17. 舌下神経端側縫合を併用した顔面神経再建術における病的共同運動の評価

古田　康[1)2)]、大谷文雄[1)2)]、山本有平[3)]、福田　諭[2)]
（手稲渓仁会病院耳鼻咽喉科・頭頸部外科[1)]、
北海道大学大学院医学研究科耳鼻咽喉科・頭頸部外科学分野[2)]、
形成外科学分野[3)]）

我々は、顔面神経合併切除を伴う耳下腺腫瘍例における神経再建術において、神経端側縫合（主に epineural window technique）を用いて、より多くの分枝に神経再生を図るとともに、上行枝は顔面神経、下行枝は舌下神経に端側縫合（interpositional-jump graft）することにより、病的共同運動の発現を抑える工夫を行ってきた。舌下神経端側縫合を併用し再建した例（併用例）と、顔面神経のみで再建した例（非併用例）の術後の表情筋運動回復、病的共同運動について比較し検討した。口運動時の左右の瞼裂比において、併用例では50％以下になることはなく共同運動は軽度であった。また Sunnybrook 法による評価では、運動スコアおよび安静時非対称スコアは併用・非併用例で同等であったが、病的共同運動スコアについては併用例で良好な傾向がみられた。

18. 舌と眼瞼の異常共同運動が顔面神経 ― 舌下神経クロスリンク手術により軽快した顔面神経不全麻痺症例の経験

橋川和信、榊原俊介、石田泰久
（神戸大学大学院医学研究科形成外科学）

【目的】舌と眼瞼の異常共同運動が顔面神経－舌下神経クロスリンク手術により軽快した顔面神経不全麻痺症例を経験したので報告する。
【症例】37歳女性。右ハント症候群。顔面神経不全麻痺と異常共同運動が後遺したため当科を紹介されて受診した。当科初診時、軽度表情筋麻痺と舌運動時の患側閉瞼運動が認められた。眼瞼運動時の明らかな舌運動は認めず、味覚異常の訴えはなかった。特記すべき既往歴・家族歴はない。発症後２年の時点で、全身麻酔下に顔面－舌下神経クロスリンク手術を施行した。早期からミラーバイオフィードバックなどのリハビリテーションを開始し、術後７か月目から舌運動時の閉瞼運動が軽快しはじめた。現在術後１年４か月経過しているが、再発や他の異常共同運動の発症を認めていない。
【考察】舌と顔面の異常共同運動が軽快した機序について、クロスリンク手術をきっかけに顔面神経と舌下神経の一部で神経回路が再構築されたのではないかと想定しているが不明な点も多い。本研究会で諸先生方から御意見を賜ることができれば幸いである。

19. 術後10年を経過した舌下神経 ― 顔面神経吻合による顔面神経麻痺の長期成績

石田有宏
（沖縄県立中部病院形成外科）

【症例】60歳女性、10年前聴神経腫瘍全摘術後の右顔面神経完全麻痺に対し、術後２ヶ月目に舌下神経本幹―顔面神経本幹端端吻合術を行った。舌下神経遠位端には頚神経ワナを端々吻合した。術後７年目に右眉毛下垂と右頬下垂の修正を希望して当科を受診。右顔面神経は右頬骨筋の最大収縮時に眼輪筋との共同運動を認めるが、頬骨枝、頬筋枝、下顎縁枝の独立運動が可能で眉毛の挙上のみが不可能であった。眉毛挙上術、頬挙上術を行い、その後は舌の運動を意識せず顔面の運動が可能となり、次第に眼輪筋の自然な運動が回復し、瞬目も可能となった。
【考察】近年顔面神経麻痺に対し、顔面神経－舌下神経の神経ネットワークを用いた再建術が注目を集め、共同運動抑制のメカニズム等が研究されているが、本症例は端々吻合による再建で、術後の後療法も無く自然の経過で、自然な随意、不随意運動を獲得し、演者が舌下神経による顔面神経再建に興味を持つきっかけとなった症例である。眉毛挙上術、頬挙上術は回復顔面神経に対する免荷となり、さらなる回復を促したと考える。

20. 各種顔面神経再建法の検討

近江永豪、本田耕平、石川和夫
（秋田大学医学部感覚器学講座耳鼻咽喉科・頭頸部外科学分野）

顔面神経に浸潤した顔面神経自体から出現する腫瘍性病変の根治手術に際しては顔面神経の犠牲が余儀なくされることが少なくない。術後の患者の生活の質（QOL）は顔面神経再建の成績によるところが多い。いろいろな神経再建の手法があるが、それぞれ再建後の臨床経過の中では日常生活に支障が出るほどの後遺症を伴うことが多い。頻度が高いのは病的共同運動（Synkinesis）と顔面拘縮（Facial contraction）である。今回我々は1991年から2007年まで頭頸部腫瘍の新鮮例15症例（男性：４人、女性：11人、平均年齢：55.7歳、18－81歳）に対して、各種の顔面神経再建法を施行し、臨床的経過について検討した。顔面神経鞘腫に対して舌下神経との端－側吻合例を行った症例は殆ど病的共同運動なく改善したが、その他の端－端吻合を試行した全例に様々な程度の病的共同運動が出現した。神経再建後の回復に与える要因など文献的にも考察して報告する。

21. 側頭骨亜全摘症例における顔面神経舌下神経吻合術

崎浜教之[1)]、田中克己[2)]、高橋晴雄[3)]
（沖縄県立中部病院耳鼻咽喉・頭頸部外科[1)]、
長崎大学形成外科[2)]、長崎大学耳鼻咽喉・頭頸部外科[3)]）

聴器がんにおいて側頭骨亜全摘術を要する症例は顔面神経を含め周囲組織を大きく切除され著明な機能障害を呈するが、予後の悪さ、手術の煩雑さのため通常、顔面神経の即時再建は行われない。一方、顔面神経舌下神経吻合術は不可逆的な側頭骨内顔面神経麻痺の再建方法として主に jump graft で行われ、良好な結果が報告されている。我々はこれまで聴器がんにおいて、側頭骨部分切除のみではなく上頸部郭清術、耳下腺部分切除術を併用してきた。その際、顔面神経本幹周囲の耳下腺・結合織を除去することにより、顔面神経の可動性がよくなることを経験している。今回、２例の側頭骨亜全摘症例に対し上頸部郭清術と耳下腺部分切除を行い、顔面神経を茎乳突孔内で切断、下方に rerouting することにより舌下神経に直接端側吻合が可能となった。１例は術後８カ月で原病死したがもう１例は術後２年１カ月無病生存、顔面機能も House-Brackmann Grade Ⅲとなっている。今回は手術手技を中心に報告する。

22. 移植神経に対する端側神経縫合を用いた顔面神経再建

垣淵正男[1)]、西本　聡[1)]、福田健児[1)]、河合建一郎[1)]、松田　健[3)]、阪上雅史[2)]
（兵庫医科大学形成外科[1)]、兵庫医科大学耳鼻咽喉科[2)]、大阪大学形成外科[3)]）

顔面神経再建における端側神経縫合は、再生線維の供給源となる顔面神経や舌下神経などの機能温存を主たる目的として行なわれてきたが、我々は、顔面神経の多数枝欠損例に対する手術手技の簡素化、軸索再生の効率化、術式選択の自由度の向上などを目的として、ループ型の移植神経に対する端側神経縫合を用いた方法を開発した。

その第１症例は既に第27回の本学会において報告しているが、その後、顔面神経や舌下神経に縫合された大耳介神経または腓骨神経などに対して末梢側の各分枝を端側縫合するなど、術式に幾つかのバリエーションを加えた５症例を経験し、新鮮および陳旧性の顔面神経麻痺に対して満足しうる結果を得たので報告する。

本法の問題点としては、顔面神経本幹から移植神経内に再生した神経線維の各分枝への分配の不均等などが考えられるが、経験した症例では移植神経の遠位側の分枝へも再支配が確認されている。

再生神経線維の通り道として移植神経を効率良く利用できるこの方法は、様々な応用術式に発展しうる方法と期待される。

23. 内耳道内顔面神経鞘腫の手術経験

甲村英二
（神戸大学脳神経外科）

顔面神経鞘腫はその走行のいずれの部位にも生じる可能性がある。内耳道内発生の顔面神経鞘腫を最近経験したので手術ビデオを供覧する。症例は16歳男児。2005年に右内耳道内の小腫瘍が偶然発見された。2006年MRIでは内耳道内6 mm程度であったが2年後のMRIでは内耳道を充満するまでとなり増大は明らかであった。顔面神経麻痺はなく術前聴力も6.3dBと正常範囲内であった。外側後頭下法で内耳道を開放し腫瘍を露出したところ、顔面神経起源であると判断された。上前庭神経を切断し腫瘍の減量を行い、最終的に1－2 mm程度の腫瘍を顔面神経に付着させてnearly total removalとした。術後に顔面神経麻痺の出現はなく、聴力も温存された。今回は内耳道内の小腫瘍であり、解剖学的にも顔面神経起源は確実であった。顔面神経麻痺のない顔面神経鞘腫の場合、亜全摘にとどめ経過観察を行うことが良いように思われた。

24. 顔面神経鞘腫に対するサイバーナイフ低分割定位放射線治療

宮崎紳一郎[1)]、田草川豊[2)]
（日本赤十字社医療センターサイバーナイフセンター[1)]、
三井記念病院脳神経外科[2)]）

顔面神経鞘腫の治療の目標は顔面神経機能の温存と腫瘍の制御にある。定位放射線治療の正確さを保ちつつ1回線量を減じ照射回数を数回に分ける手法は低分割定位放射線治療と呼ばれ周辺の重要な組織や神経機能を温存する有効な手段となっている。

我々は最近4年間このサイバーナイフ低分割定位放射線治療にてvestibularおよびnon-vestibular schwannomaの治療を行って良好な結果を得て来た。今回、顔面神経鞘腫につきその治療法と追跡について報告する。症例は4例、男1例女3例。年齢35-59歳。全例右側。腫瘍部位extra-temporal（parotid）1例、intra-temporal 3例。4例とも外来通院にて3日間3分割で治療。手術後2例、初回治療2例。腫瘍体積0.2-6.8cc。

治療後追跡にて腫瘍は全例制御下にあり聴神経、顔面神経など機能悪化例なし。Parotidの1例では腫瘍縮小にて局所の膨隆がとれ顔面けいれんが消退した。

【結論】サイバーナイフによる低分割定位放射線治療は顔面神経鞘腫の治療として更なる長期追跡が必要であるが腫瘍コントロールと機能温存につき安全有力な治療法であることが示唆された。

25. 稀な原因による顔面痙攣

田草川豊[1)]、宮崎紳一郎[2)]
(三井記念病院脳神経外科[1)]、日本赤十字社医療センターサイバーナイフセンター[2)])

1991年６月から現在までに我々の外来を受診した顔面痙攣患者は3000名に上る。そのうち神経血管圧迫以外の疾患の関与を18例（0.6％）で術中所見あるいは画像上確認しえた。その内訳は、脳腫瘍10（Meningioma ４、Epidermoid ２、Vestibular schwannoma １、Facial schwannoma ３）、脳動静脈奇形２、脳動脈瘤４、Basilar impression １、Fibromuscular dysplasia １である。

直達手術を実施した脳腫瘍６例では、いずれも腫瘍の圧迫とともに顔面神経 root exit zone への動脈圧迫の併存を認めた。Facial schwannoma では顔面痙攣と顔面神経麻痺の併存が認められ、顔面神経 root exit zone への動脈圧迫はなく、一般的な発症メカニズムとは異なると推定される。

顔面神経 root exit zone への動脈圧迫による顔面痙攣の発症メカニズムと Facial schwannoma に見られる顔面痙攣の発症メカニズムの共通要因について考察する。

26. ヒト胎児頬筋の筋線維構成について

森山浩志[1)]、島田和幸[2)]
(昭和大学医学部第二解剖学教室[1)]、
鹿児島大学大学院医歯学総合研究科神経病学講座歯科応用解剖学分野[2)])

骨格筋線維における成長や加齢による変化についての報告は、成人や、ラットについてはみられるが、鰓弓筋由来である顔面表情筋の報告は、ほとんどみられない。発育成長に伴う変化を観察するうえで、胎児の顔面筋群について初期段階での筋線維構成を明らかにすることは、有意義であるといえる。今回、顔面頬部の大部分を占める筋で、柳原法の頬をふくらます運動に関与している頬筋の筋線維解析を行った。頬筋は、翼突下顎縫線から起始して、口輪筋深部の口角付近に停止し、その筋束の一部が口輪筋を構成している。ヒト胎児頬筋は、皮膚を離剥後、 頬筋線維を明瞭に剖出し、耳下腺管が貫通する部位を含め、広範囲に摘出した。摘出した材料は、定法に従ってセロイジンに包埋し、20μmに薄切後、HE 染色標本を作製し、筋線維径と１ mm^2 中の筋線維数を計測した。昨年まで我々が報告してきた成人のデータと比較検討して、計測結果を報告する。

27. 中耳奇形症例の顔面神経走行異常の検討

飯塚　崇、古川正幸、岡田弘子、池田勝久
（順天堂大学医学部附属順天堂医院耳鼻咽喉・頭頸科）

中耳奇形症例は病変の多様性のため様々な手術手技が要求されるが、手術により聴力改善の可能性は高く、積極的に治療されている。しかし中耳奇形症例の中には顔面神経の走行異常を伴っているものがあり、手術の際には注意を要する。今回我々は平成18年１月－平成20年12月までの３年間に当科で手術を行った中耳奇形症例の顔面神経の走行について検討を行ったので若干の文献的考察を加えて報告する。

28. 神経刺激モニターによる顔面神経と内リンパ嚢の手術解剖学的検討

山中敏彰[1)]、澤井八千代[1)]、村井孝行[1)]、清水直樹[1)]、藤田信哉[2)]、細井裕司[1)]
（奈良県立医科大学医学部耳鼻咽喉・頭頸部外科学教室[1)]、県立奈良病院[2)]）

内リンパ嚢手術を行うには顔面神経の解剖を熟知しておく必要があるが、通常は外側半規管や後半規管、S 状静脈洞がランドマークとなり、顔面神経を露出することなく内リンパ嚢に到達できる。今回、これらの指標が不明瞭となる場合に顔面神経の走行から内リンパ嚢同定を試みる目的で、神経刺激モニター（NIM レスポンス™）によって確認される顔面神経と、外側半規管、後半規管および内リンパ嚢との手術解剖学的位置関係について検討した。内リンパ嚢開放術を行ったメニエール病12例を対象にした。表面から顔面神経の深さは平均約15.6mm で、さらに顔面神経水平部と外側半規管の延長線、同垂直部と後半規管の延長線との距離は各々約2.1と1.9mm であった。また、外側半規管延長線と内リンパ嚢中枢部との距離は平均で2.4mm であったが、症例によりばらつきが大きかった。これらの計測値から、NIM により検出される顔面神経と半規管との位置関係を評価することは、顔面神経損傷の回避のみならず内リンパ嚢のアプローチにも有用と思われる。

29. 3DX Multi-Image Micro CT による顔面神経管の画像
― 顔面神経麻痺患者の経時的観察 ―

小森正博、柳原尚明
（鷹の子病院耳鼻咽喉科）

当科ではコーンビーム X 線を利用した 3 次元 X 線 CT 診断装置 3 DX Multi-Image Micro CT（Accuitomo, モリタ製作所）を用いて顔面神経管断面の直径を計測してきた。Bell 麻痺、Hunt 症候群ともに完全麻痺例では、健常者に比べてサジ状突起部とアブミ骨部の顔面神経管が有意に拡大していることを示した。これは各群間の比較であり、CT 撮影日は様々であった。今回、顔面神経麻痺患者について顔面神経管の画像の経時的変化を供覧する。なお、本 CT 撮影 1 回の被爆量は当院の64列ヘリカル CT にて側頭骨を 1 回撮影した場合の約 7 分の 1 であり、複数回の撮影による身体への影響は問題ないと考えている。

30. 顔面神経麻痺によって生じる眼瞼の形体変化と運動異常に関する再考察

國弘幸伸[1)]、出田真二[2)]、野田実香[2)]
（慶應大学耳鼻咽喉科[1)]、慶應大学眼科[2)]）

Bell 麻痺などの急性期には閉瞼不全とそれによる角膜の乾燥が問題になる。麻痺が早期に改善しない場合には、前頭筋の弛緩による上眼瞼の睫毛内反や上眼瞼皮膚の下垂（偽眼瞼下垂）に起因する視野狭窄なども問題となってくる。一方、下眼瞼では眼瞼外反が問題となることが多い。眼輪筋の収縮によるポンプ機能が失われ外反した下眼瞼縁に大きな Meniscus が形成されるとともに涙液が下眼瞼から溢れ出す。しかし閉瞼不全のため角膜は乾燥する。角膜乾燥に対するケアが不適切である場合には角膜潰瘍や角膜混濁が生じる。本発表では、加齢による眼瞼の形体異常について述べながら、顔面神経麻痺による眼瞼の形体異常と加齢による眼瞼の形体異常の違いに焦点を当てながら口演する。

31. 顔面神経麻痺による眼合併症とその治療

出田真二[1)]、野田実香[1)]、國弘幸伸[2)]
（慶應大学眼科[1)]、慶應大学耳鼻咽喉科[2)]）

顔面神経麻痺により眼輪筋の収縮障害が生じると瞬目不全や閉瞼障害を生じる。また皮膚眼輪筋層の弛緩により、上眼瞼においては眉毛下垂と上眼瞼皮膚弛緩から睫毛内反を、下眼瞼においては下眼瞼下垂と下眼瞼外反をきたす。

これらの変化は整容的な問題のみならず角膜障害を来たす原因となる。眼瞼は眼球を乾燥から守る重要な役割を持っており、瞬目不全や閉瞼不全があると眼表面の正常な涙液分布を作ることができず、角膜上皮障害や角膜混濁により視力障害をきたすことになる。角膜潰瘍が重篤化し角膜穿孔を生じると失明の危険性もある。

顔面神経麻痺による眼瞼の機能的変化が涙液と眼表面に及ぼす影響について眼科的視点から病態と治療について述べる。

32. ENoG 測定時の最大上刺激電流量について —正中法と一般法の比較 —

和田晋一[1)]、萩森伸一[2)]、森　京子[2)]、金沢敦子[2)]、野中隆三郎[2)]、竹中　洋[2)]
（大阪医科大学中央検査部[1)]、大阪医科大学耳鼻咽喉科学教室[2)]）

【目的】ENoG は最大上刺激（supramaximal stimulation）による CMAP の測定が原則である。今回、我々が提唱する正中法と一般法における最大上刺激電流量について検討した。

【方法】対象は一側性顔面神経麻痺患者 8 名で、刺激電流量を20-50mA まで 5 mA 刻みで変化させ、正中法および一般法における各 CMAP を同時に記録した。

【結果】正中法の平均 CMAP は一般法に比べすべての電流量において健側患側とも有意に大きかった。健側において50mA での平均 CMAP に対し正中法は20-25mA まで、一般法は20-30mA まで有意差があった。患側においては正中法、一般法とも50mA での平均CMAP に対し20mA のみに有意差が認められた。ENoG 値は正中法では30mA 以上で安定した値を示したが、一般法はばらつきが大きかった。

【考察】正中法において健側は25mA 以下では CMAP は最大に達しているとはいえず、30mA 以上の刺激電流量が必要である。患側は健側に比べ低い電流量で最大に達すると思われた。

33. 正中法による ENoG 値と末梢性顔面神経麻痺予後の検討

山田浩之[1)]、新田清一[1)]、大石直樹[2)]
（済生会宇都宮病院耳鼻咽喉科[1)]、慶應義塾大学病院耳鼻咽喉科[2)]）

ENoG は顔面神経麻痺の予後予測に有用な検査である。一般的には鼻唇溝を挟むように電極を設置する方法が用いられているが、複合筋活動電位の振幅が小さく二相性の波形が得られないことがあり、また麻痺側の鼻唇溝が不明瞭で電極の位置決めや付け替えに時間がかかることなどが問題視されている。それに対し萩森らは基準電極を下顎オトガイ隆起部に、導出電極を口唇溝に設置する方法（正中法）によって、より精度の高い予後予測が可能であると報告している。今回我々は正中法を施行した145例を対象に治癒に至る期間別の平均 ENoG 値を検討し、萩森らの報告の検証を行った。治癒に至る期間を①30日以内②31-60日以内③61-120日以内④120日以上⑤非治癒とすると、平均 ENoG 値は①60±26％②56±27％③38±22％④52±29％⑤6.3±5.3％であった。この結果より12％未満であれば非治癒の可能性が高いといえるが、ENoG 値が40％を超えても早期に治癒しない症例も多く存在した。更に症例を重ねて検討する必要がある。

34. 両側交代性顔面神経麻痺と積分筋電図

伊木健浩
（天理よろづ相談所病院耳鼻咽喉科）

両側に顔面神経麻痺をきたした場合、いつものように筋電図で左右の比をとって計測してしまうと、麻痺の程度から予測される値より大きな値をとることになる。そこで、今回われわれは積分筋電図の測定で得られた電位から、左右の比をとる代わりに分母をどのような値に設定すると、麻痺の程度をより正確に反映するか検討した。対象は両側に交代性に顔面神経麻痺をきたし、左右の麻痺とも積分筋電図で追跡することができた４例で、１例は初回の麻痺が治癒と判定された状態で対側の麻痺が生じたが、３例は未治癒の状態で対側の麻痺が生じた。初回の麻痺での健側の電位を分母にすることが最も適していると考えられるが、実際に患者に顔面筋を動かしてもらって計測するため、検査する日が異なれば誤差は多少なりとも生じてくることになる。したがって、計測値に何らかの補正を行うことが望ましい。

35. 最近５年間の両側性・反復性顔面神経麻痺の検討

大田重人、我那覇章、鈴木幹男
（琉球大学耳鼻咽喉・頭頸部外科）

顔面神経麻痺はそのほとんどが一側性かつ単発性であるが、まれに両側性や反復性に発症することがある。今回われわれは最近５年間に経験した両側性及び反復性顔面神経麻痺について検討した。顔面神経麻痺は全例で120例あり、そのうち一側反復性が３例（2.5％）両側交代性が３例（2.5％）であった。年齢は３歳－45歳で平均19.8歳、男性３例、女性３例であった。原因は全てベル麻痺と診断した。基礎疾患として１例に原発性免疫不全症、１例に急性リンパ性白血病（ALL）があった。ALL 症例では中枢神経系再発による麻痺との鑑別が必要であった。治療は全例においてステロイドホルモン剤を中心とした保存的治療を行い、顔面神経減荷術施行例はなかった。麻痺の経過は先行側で完全治癒が83.3％（５例／６例）、不完全治癒17％（１例／６例）で、後発側は完全治癒が83.3％（５例／６例）で、非治癒例が17％（１例／６例）であった。

最近経験した両側顔面神経麻痺症例を提示し、文献的考察を加えて報告する。

36. 15年間に15回再発を繰り返した両側再発性顔面神経麻痺の１症例

荻原正洋[1)]、赤嶺智教[1)]、大房裕和[2)]
（長野赤十字病院第１麻酔科[1)]、内科[2)]）

15年間に15回両側性に再発、治癒を繰り返し、最終発症時には麻痺前兆症状出現時に抗ウイルス（AV）薬の内服で麻痺の進行を防ぎえた症例を報告する。37歳、女性。
経過：１回目（21歳）左４点。星状神経節ブロック（SGB）と大量ステロイド点滴静注（HSD）併用療法を行い、初診日より14日で治癒。２回目右８点。SGB と HSD 併用療法を行い31日で治癒。３回目左17点。同療法を行い29日で治癒。４回目右16点。同療法を行い26日で治癒。５回目右12点。同療法を行い51日で治癒。６回目右12点。同療法を行い75日で治癒。７回目左12点。SGB を施行し21日で治癒。８回目左34点。SGB を施行し７日で治癒。９回目右11点。SGB と HSD 併用療法を行い29日で治癒。10回目左６点。同療法を行い86日で治癒。11回目左23点。同療法を行い７日で治癒。12回目左12点。同療法を行い65日で治癒。13回目左10点。初診時より AV 薬内服と SGB を行い149日で治癒。14回目左16点。麻痺出現時より AV 薬の内服と SGB と HSD 併用療法を行い93日で治癒。15回目（37歳）右39点。耳後部痛出現時より AV 薬の内服を開始し７日で治癒。
まとめ：この両側再発性麻痺はウイルス性神経炎と顔面神経管の解剖学的狭窄に基づき繰り返し発症しているものと推察した。

37. ウイルス性髄膜炎を併発した両側同時性顔面神経麻痺の１症例

金谷佳織[1)]、近藤健二[1)]、湊誠一郎[2)]、戸島　均[3)]、山岨達也[1)]
（東京大学耳鼻咽喉科[1)]、県立宮崎病院神経内科[2)]、日立総合病院耳鼻咽喉科[3)]）

両側同時性顔面神経麻痺は極めて稀な疾患であり、病因としてベル麻痺、Guillain-Barre 症候群、サルコイドーシスなどが報告されている。今回我々はウイルス性髄膜炎を併発した両側同時性顔面神経麻痺の１症例を経験した。症例は56歳男性。2008年３月咽頭痛、全身関節痛が出現し、翌朝右顔面神経麻痺を発症。さらにその翌日左顔面神経麻痺も出現。県立宮崎病院神経内科での髄液検査でウイルス性髄膜炎と診断され、ステロイドパルス療法、免疫グロブリン療法を施行し、５月中旬に髄液所見は改善したが両側顔面神経麻痺が残存しているため東京大学神経内科を経て当科を受診。初診時（発症後約２ヶ月）の麻痺スコアは右 0/40、左18/40、ENoG での振幅は右 0.05mV、左 0mV、NET は両側20mA 以上であった。血清および髄液中の HSV、VZV 抗体価の上昇は認めなかった。発症後約６ヶ月で麻痺スコアは両側36点まで回復した。本症例の病態生理について考察を行い報告する。

38. 両側交代性顔面神経麻痺を契機として多発性硬化症と診断された一例

北村貴裕、松代直樹
（大阪労災病院耳鼻咽喉科）

我々は、両側交代性顔面神経麻痺を契機に多発性硬化症と診断し得た症例を経験したので報告する。症例は38歳男性。主訴は右顔面麻痺。H20年５月右顔面麻痺を認め、右顔面神経麻痺にて当科にて入院加療。麻痺スコアは柳原法で４点。ステロイド点滴および抗ウイルス薬内服を開始し重度の麻痺にもかかわらず、第９病日には治癒し、退院。退院後、左の顔面神経麻痺が出現し、MRI にて異常所見がみられ、当院内科、近医総合病院内科にて精査加療。左の顔面神経麻痺もすぐに治癒。神経症状の寛解、増悪を繰り返したことや画像所見より多発性硬化症と診断され、ステロイド大量パルス療法施行にて神経症状は消失し、今現在経過観察中である。両側性顔面神経麻痺をきたす原因疾患は多種多様であり、原因不明とされていることも少なくない。多発性硬化症において両側性顔面神経麻痺をきたすことは極めてまれであり、若干の文献的考察を加え検討する。

39. 家族性顔面神経麻痺症例の検討

川口和浩[1)]、石井健一[2)]、稲村博雄[3)]、阿部靖弘[4)]、青柳　優[2)]
（日本海総合病院耳鼻咽喉科[1)]、山形大学医学部情報構造統御学講座・
耳鼻咽喉頭頸部外科学分野[2)]、山形市[3)]、山形県立中央病院耳鼻咽喉科[4)]）

末梢性顔面神経麻痺の家族性発症例は、頻度は少ないが日常臨床上経験することがある。

最近、家族５人中４人が異時性に顔面神経麻痺となった症例を経験した。そのうち３人はいずれも50－60歳代に発症し、いずれも後遺症なく改善している。今回、上記症例および、過去当科を受診した家族性顔面神経麻痺症例について検討した。対象は1994年１月から2008年３月に山形大学医学部付属病院耳鼻咽喉科外来を受診した家族性顔面神経麻痺症例20例。内訳はBell麻痺17例、Hunt症候群３例である。これら症例の臨床的特徴、治療、麻痺転帰等について検討したので文献的考察を加えて報告する。

40. 家族内発生を認めた両側再発性顔面神経麻痺の３症例

戸島　均[1)]、金谷佳織[2)]、近藤健二[2)]、山岨達也[2)]
（日立総合病院耳鼻咽喉科[1)]、東京大学耳鼻咽喉科[2)]）

顔面神経麻痺はほとんどが一側・単発性であり、両側に合計３回以上の麻痺を反復する両側再発性麻痺の頻度は極めて稀である。今回我々は両側再発性麻痺を呈した３兄弟を経験した。長男は23歳、20代後半、39歳時に、次男は22歳、20代後半、30歳時に、長女は20歳、34歳（２回）、41歳時にそれぞれ左右交互に罹患し、臨床所見よりいずれもベル麻痺と診断され、毎回治癒に至っている。再発のリスクとなりうる基礎疾患はなく、３兄弟以外に顔面神経麻痺の家族歴は認めなかった。若干の文献的考察を加え、報告する。

41. 当科における耳炎性顔面神経麻痺症例の検討

我那覇章、大田重人、鈴木幹男
（琉球大学医学部耳鼻咽喉・頭頸部外科）

今回、我々は、2003年１月から2008年６月までに当科で経験した耳炎性顔面神経麻痺症例に９例について報告する。原因疾患は真珠腫性中耳炎が４例（44％）、慢性化膿性中耳炎が２例（22％）、急性中耳炎が２例（22％）、悪性外耳道炎が１例（11％）であった。保存的治療は全例においてステロイドと抗生剤の投与を行った。９例中７例（78％）において手術を施行した。（顔面神経減荷術６例、乳突削開術のみ１例）。顔面神経麻痺発症から手術までの平均期間は26日（１－63日）であった。顔面神経麻痺の治癒率は7/9（75％）であった。非治癒の２例は初回手術にて完全摘出を断念した錐体尖部先天性真珠腫例とENoG無反応の癒着型中耳炎例で、顔面神経麻痺発症から手術までの期間はそれぞれ63日と20日であり長期経過後の手術例であった。

耳炎性顔面神経麻痺例においては、原因疾患の治療が優先するが保存的治療により顔面神経麻痺の改善が認められない場合には早期に顔面神経減荷術を考慮する必要がある。

42. 顔面神経麻痺を伴った先天性真珠腫

平井良治、池田篤生、岸　博行、中里秀史、大森英生、久木元延生、池田　稔
（日本大学医学部耳鼻咽喉・頭頸部外科）

先天性真珠腫で、顔面神経麻痺を契機に受診し診断される症例は少ない。今回我々は、顔面神経麻痺を呈した小児の先天性真珠腫を経験した。

症例は３歳男児で、主訴は顔面神経麻痺である。平成20年１月４日、右顔面の運動障害を指摘され、１月10日近医小児科よりプレドニン５mg/day×５日間投与される。１月17日某県立小児病院受診し再度プレドニン投与うけたが改善乏しく、３月５日近医耳鼻咽喉科より当科受診となる。初診時鼓膜所見は患児の協力を得られず所見が取れなかった。柳原法で40点中11点であった。中耳CT施行し乳突洞から乳突洞口、鼓室にかけて軟部組織の充満を認めた。６月27日真珠腫や腫瘍を考慮し、全身麻酔下手術を施行。真珠腫は鼓室内から乳突洞口に認めた。キヌタ骨の長脚とアブミ骨の上部構造が欠損し、顔面神経は露出しており真珠腫と接して発赤を伴っていた。術後、顔面神経麻痺の若干の改善が見られている。

43. 迷路破壊と顔面神経麻痺をきたした真珠腫性中耳炎の１症例

本多伸光、中村光士郎
（愛媛県立中央病院耳鼻咽喉科・頭頸部外科）

中耳真珠腫症の合併症として顔面神経麻痺はよく知られているが、日常診療で真珠腫による耳炎性顔面神経麻痺に遭遇することは比較的稀である。治療方針は可及的速やかな手術治療が必要であることは異論のないところである。今回、突然発症した右顔面神経麻痺を主訴に発症４日目に当科を受診し、CT 検査では顔面神経管に接し、内耳破壊を伴う側頭骨内に充満する軟部陰影を認めた耳炎性顔面神経麻痺を経験した。初診時の麻痺スコアは10／40点で、電気生理学的検査では神経障害は部分変性であった。同日、緊急入院のうえステロイド漸減治療を開始した。その後、麻痺発症14日目に手術治療を行った。真珠腫は上鼓室から乳突洞にかけて広範に存在し、上半規管、外側半規管、前庭を巻き込み骨迷路、膜迷路を破壊していた。神経刺激装置で顔面神経を確認しつつ真珠腫を摘出した。真珠腫は迷路部から垂直部にかけて顔面神経に接していた。術後経過は良好で、術後１ヶ月で麻痺の完全回復を認めた。手術所見を含め症例を報告する。

44. 顔面神経麻痺発症後６－12ヶ月における後遺症の変化

藤原圭志[1)]、古田　康[2)]、大谷文雄[2)]、福田　諭[1)]
（北海道大学大学院医学研究科耳鼻咽喉科・頭頸部外科学分野[1)]、
手稲渓仁会病院耳鼻咽喉科・頭頸部外科[2)]）

顔面神経麻痺の治癒・非治癒判定は本研究会の治癒判定基準では麻痺発症後６ヶ月の時点で判断されるが、発症後６ヶ月以降に病的共同運動が増悪していく症例を経験することがある。また、重度の後遺症に対してはボトックス療法や手術治療が適応となることがあるが、その適応に際しては症状が固定する時期を知る必要がある。今回我々は、発症６ヶ月から12ヶ月までの６ヶ月間での後遺症の変化について検討を行った。

麻痺治療後６ヶ月目に後遺症が認められた症例のうち、発症後６ヶ月と12ヶ月の時点の顔面表情筋運動をビデオ記録できた16症例を対象とした。評価者には発症後時期をブラインドにし、ビデオ記録から Sunnybrook 評価および口運動時の左右の瞼裂比の測定を行った。発症後６ヶ月と12ヶ月における後遺症の変化について、年齢・性・病因別に解析を行い報告する。

45. 顔面神経麻痺後遺症の発現時期について

菊池尚子、西田　超、新井寧子
（東京女子医科大学東医療センター耳鼻咽喉科）

東京女子医大東医療センター顔面神経外来では以前より、後遺症出現を予防・改善するためのリハビリテーションを指導すると共に、麻痺程度および後遺症の評価を行ってきた。柳原法に加えて①病的共同運動（瞬き時の口角挙上、目→口、口→目の共同運動）②拘縮については４段階で、③痙攣④ワニの涙⑤アブミ骨筋性耳鳴については有・無の２段階で評価してきた。平成16年10年29日から20年４月30日までの３年６ヵ月の間に当科を受診した顔面神経麻痺患者220例中、発症から７日以内に受診したベル麻痺およびハント症候群は156例であった。そのうち１年以上経過をみることが出来た症例について、後遺症の出現時期について報告する。痙攣、ワニの涙は、経過中に自然消失する症例が多くみられた。瞬き時の口角挙上は発症後１ヵ月から６ヵ月の間に出現した。明らかな病的共同運動の多くは５ヵ月目から９ヵ月目の間に出現したが、9.5ヵ月目および16ヵ月目ではじめて出現した症例も経験した。どのような症例で、長期の観察が必要か検討する。

46. 顔面神経麻痺患者に対する質問紙を用いたQOL評価の検討

岩崎英隆[1)]、高橋美香[1)]、東　貴弘[2)]、大山晴三[3)]、戸田直紀[1)]、中村克彦[1)]、武田憲昭[1)]
（徳島大学耳鼻咽喉科[1)]、阿南共栄病院耳鼻咽喉科[2)]、
徳島県立中央病院耳鼻咽喉科[3)]）

本邦においては顔面神経麻痺患者の評価は医療者側が客観的に主に顔面運動機能の評価を目的とした柳原法やSunnybrook法を用いているが、麻痺による社会的、または心理的QOLの評価については余りなされていない。

今回我々は当科の顔面神経外来を受診した顔面神経麻痺患者に対し新田らの作成した質問紙を用いて顔面機能障害、社会・生活障害、感情障害の評価を行い、年齢、性別、麻痺の重症度との関連、治療経過中の麻痺スコアの変化に伴うQOLの変化について検討を行ったので報告する。

47. 顔面神経麻痺治療のための新デバイス開発　第２報

栗田昌和[1)]、多久嶋亮彦[1)]、村岡慶裕[2)]、白石知大[1)]、尾崎　峰[1)]波利井清紀[1)]
（杏林大学形成外科[1)]、村山医療センター臨床研究センター[2)]）

われわれは顔面神経麻痺患者の治療を目的に、健側の顔面表情筋運動によって麻痺側の表情筋運動を制御する埋め込み型の機能的筋刺激装置の開発を行っている。第31回本研究会では、村岡がリハビリテーション用に開発した随意運動介助型電気刺激装置を用いたシミュレーションスタディーの結果を報告した。

局所麻酔薬を用いた顔面神経側頭枝麻痺被検者においてデバイスのシミュレーションを行い、検出筋電と刺激条件の変換アルゴリズムの最適化を行った。

従来のプログラムを用いたシミュレーションにて観察されていた弱収縮時の散発的な誤収縮なく両側の眉毛挙上運動の良好な同期、自然な表情の再現を得ることができた。

同システムによる精密な顔面表情再建の可能性が示された。現在も機械の小型化、多極化、刺激条件の最適化について開発研究を進めている。動物実験も含めた研究進捗の状況についてもあわせて報告する。

48. 顔面神経麻痺に対する vascularized nerve flap の新展開

成島三長、光嶋　勲
（東京大学形成外科・美容外科）

顔面神経麻痺に対する神経再建において、血管付きかつ低侵襲で行えることが望ましい。今回我々は、local/free vascularized nerve flap 法を用いた治療につき報告する。症例１は、28歳女性左聴神経腫瘍切除後２ヶ月に右大腿部より長さ10cm の大腿神経を血管付きで挙上し、口腔内アプローチにて、神経同定・吻合を行った。症例２は、59歳女性右耳下腺癌の方。神経束弁移行術（turn over 法）を用いた即日再建を行った。末梢に温存された顔面神経口輪筋枝の神経束を turn over し、顔面神経の中枢側と縫合した。vascularized nerve flap 法は、神経の再生において一般的な神経移植よりも神経再生が早いことが知られている。今回我々はこの方法をさらに発展させ、ひとつは口腔内アプローチを用いることにより神経移植の距離を短縮させ、また他方でほかの部位から神経を採取することなく turn over にて、vasucularized nerve を移行し、血管付かつ低侵襲の治療が可能となった。

49. Lengthening temporalis myoplasty と下口唇筋膜移植による下口唇形態を考慮した顔面神経麻痺再建

林　明照[1)]、丸山　優[2)]、岡田恵美[2)]、荻野晶弘[2)]、室　孝明[1)]、保坂宗孝[1)]
（東邦大学医療センター佐倉病院形成外科[1)]、東邦大学形成外科[2)]）

【目的】Lengthening temporalis myoplasty は、側頭筋を順行性に口角に移行する顔面神経麻痺の動的再建法であるが、術後、口唇下制筋麻痺による非対称は残存する。そこで、本法に Udagawa、山本らの報告した下口唇の筋膜移植を追加し、良好な結果が得られたので報告する。
【方法】島状側頭筋弁移行術後、同時または二期的に下口唇筋膜移植を行った。大腿外側から短冊状の筋膜を２本採取し、１本は白唇上縁皮下で横方向に通して１端を健側口輪筋、他端を口角部の側頭筋腱膜に逢着、もう１本の筋膜は前者をループ状にまたいで下顎下縁骨膜に逢着した。
【結果】一期的および二期的手術を各２および１例に施行し、術後経過観察期間は３－15ヵ月であった。術後、移行側頭筋の収縮は良好であり、開口時の下口唇の対称性も保たれている。
【結論】島状側頭筋弁移行で口角挙上運動を再現し、これに下口唇筋膜移植を併施することにより、下口唇のバランスも簡便に再建することが可能となり、顔面神経麻痺の笑いの再建に有用であると思われた。

50. 咬筋神経を利用した遊離筋移植による笑いの表情再建

田中一郎[1)]、佐久間恒[2)]
（東京歯科大学市川総合病院形成外科[1)]、横浜市立市民病院形成外科[2)]）

顔面神経麻痺に対する遊離筋移植による表情再建の運動神経として患側の咬筋神経（三叉神経咬筋枝）を利用し、良好な結果が得られたので報告する。咬筋神経は、咬筋を後方より頬骨弓から外して筋体深部にて露出し末梢へ追求し、分岐した前方あるいは後方枝を利用して端端吻合を行なう。本法を29－38歳の男性３例、女性２例の計５例（移植筋体６例）に施行した。移植筋体は薄層前鋸筋５例、広背筋１例で、経過観察期間は２年10ヶ月から７ヶ月である。肉眼的な筋収縮は2.5－4.5ヶ月（平均3.2ヶ月）で見られ、その後１－２ヶ月で充分に強い収縮力が見られた。健側と比較して対称に近い口唇挙上運動や、咬合運動を行なわずに行なう口唇挙上運動、左右別々の口唇挙上運動が全例で可能であった。咬筋萎縮や顎関節運動障害は見られなかった。移植筋の運動神経に咬筋神経を用いる術式は、かなり早い時期より筋収縮が得られ、収縮力は強く、咬合運動無しの口唇挙上運動が可能であり、咬筋神経は移植筋の運動神経の１つの選択枝として充分に有用であると思われた。

51. 陳旧性顔面神経麻痺に対する神経血管柄付き薄層前鋸筋移植
― より自然な笑いの再建 ―

佐久間恒[1)]、田中一郎[2)]、三浦麻由佳[2)]、酒井成貴[3)]
（横浜市立市民病院形成外科[1)]、東京歯科大学市川総合病院形成外科[2)]、
慶応義塾大学病院形成外科[3)]）

【目的】今回われわれは、複数の筋束が単一の神経血管柄で支配される前鋸筋を薄層化、分割したものを移植し、より生理的な笑いの再建を行ったので、その詳細につき報告する。
【方法】下位前鋸筋浅層を剥離挙上し、各筋束が異なるベクトルで配置できるように分割、トリミングし、上口唇、口角、下口唇に固定する。長胸神経は上位への分枝を温存し、同側咬筋神経分枝に端々縫合する。
【結果】陳旧性顔面神経麻痺患者３名について本術式を施行し、全例において壊死することなく生着した。術後３－４ヶ月で筋収縮がみられ、単一の筋移植では得がたいより自然な笑いが再現可能であった。
【考察】本法の利点として、単一の神経血管柄で複数の筋束が採取できること、loose areolar plane での剥離により薄層化に要する時間も短く、採取による犠牲が少ないこと、薄層にすることで、複数の筋束を用いた再建においても bulky とならないことなどが挙げられる。また、それぞれ独立した筋束を生理的な位置、角度で移植することで、より自然な笑いの再建が可能となる。

52. 二分割広背筋移植による顔面神経麻痺動的再建術の検討

朝戸裕貴[1)]、 鈴木康俊[1)]、 多久嶋亮彦[2)]、波利井清紀[2)]
（獨協医科大学形成外科[1)]、杏林大学医学部形成外科[2)]）

陳旧性顔面神経麻痺に対する「笑い」の表情の再建を目的として、われわれは以前より神経血管柄遊離広背筋移植を施行してきた。ただ元来笑う際に大小頬骨筋の動きのみならず口角下制筋の動きが強く出る人もいるため、このような場合には単一の神経血管柄ながら広背筋を二分割して移植する方法も行っており、昨年の研究会では具体的な手術手技について述べた（FNR28 11-13, 2008）。対側下顎縁枝の neurectomy と広頸筋および口角下制筋を離断する方法も有効でよく用いているが（FNR27 196-198, 2007）、丸みを帯びた鼻唇溝形態を形成する動的再建の手段として有用であると考えている。

1997年６月より2007年５月までにこの二分割遊離広背筋移植を施行した症例は26例で、うち顔面交叉神経移植と筋肉移植術を分けて二期的に施行する術式の第二回手術として行ったものが４例、一期的に健側顔面神経と縫合する一期的手術として行ったものが22例であった。今回二分割広背筋移植を行った症例の長期成績について検討を加え報告する。

53. 当院における顔面神経鞘腫の検討

勝見さち代[1)]、江崎伸一[1)]、山野耕嗣[2)]、村上信五[1)]
（名古屋市立大学耳鼻咽喉・頭頸部外科[1)]、JA 厚生連海南病院[2)]）

神経鞘腫とは末梢神経のシュワン細胞より発生する良性腫瘍である。顔面神経鞘腫は顔面神経のあらゆる部位に発生する。緩徐に進行する顔面神経麻痺、痙攣を伴う麻痺などにより腫瘍が疑われる症例も多いが、特徴的な所見を示さず、臨床的に Bell 麻痺と診断されていることもある。また、顔面神経鞘腫は良性腫瘍であり、手術的に根治は可能であるが、全摘により不可逆的な顔面神経麻痺を残すこととなり、そのマネージメントには苦慮することが多い。

今回我々は平成16年４月より21年３月までに当科を受診した顔面神経鞘腫の症例25例につき検討した。顔面神経鞘腫の臨床経過の特徴、診断における注意点、マネージメントなどにつき文献的に考察を加え検討する。

54. 顔面神経鞘腫の一症例

岸　博行、平井良治、池田篤生、久木元延生、
中里秀史、大森英生、関根大喜、池田　稔
（日本大学医学部耳鼻咽喉・頭頸部外科学分野）

今回、我々は右顔面神経麻痺を主訴とした顔面神経鞘腫を経験したので報告する。症例は74歳の女性で初診の１年前より右の顔面痙攣があり、１か月前より顔面神経麻痺が出現した。初診時は柳原法で24点／40点であり CT 上、顔面神経に沿って腫瘍性病変を認め、造影 MRI 上も右側頭骨内に腫瘤を認めた。今回、減量目的に手術を施行した。乳突洞を削開し、神経鞘を神経の走行に沿って縦切開し内部の腫瘍を減量した。術後、顔面神経麻痺は32点と改善し現在外来経過観察中である。今回の症例につき多少の文献的考察を踏まえて報告する。

55. 側頭骨内多発性神経鞘腫の一例

増田聖子
（熊本大学耳鼻咽喉科頭頸部外科）

58歳男性。27年前に左突発性難聴の診断を受け、聾となった。平成20年６月近医受診時に左鼓膜に白色の隆起性病変を指摘され、当科紹介となった。画像検査にて内耳道－小脳橋角部の腫瘍と鼓室－乳突蜂巣に充満する陰影を認めた。めまい、顔面神経麻痺は認めなかったが、カロリックテストでは左 CP であり、ENoG 値は左55％に低下していた。左鼓室開放生検で神経鞘腫の診断を得た。同年10月に脳神経外科と合同で手術を行った。まず後頭蓋窩法にて内耳道の腫瘍を摘出した。腫瘍は下前庭神経由来であり、中耳腫瘍との連続性はなかった。次に経乳突法にて鼓室－乳突蜂巣の腫瘍を摘出した。腫瘍は顔面神経垂直部から発生しており、蝸牛内にも入り込んでいた。また孤立して鼓索神経にも腫瘍が認められた。腫瘍は神経鞘に沿って可及的に切除し、神経自体は温存した。術後顔面神経麻痺（20点）が出現したが、４ヵ月後には著明に回復していた。本症例のように顔面神経麻痺を認めず、また神経鞘腫が多発しやすい症例では、神経温存切除が適当であると考えられた。

56. 顔面神経麻痺患者における電気味覚検査の臨床的検討

寺岡正人、澤井尚樹、羽藤直人、暁　清文
（愛媛大学耳鼻咽喉科）

従来、顔面神経麻痺の補助診断として、電気味覚検査が行われてきた。その意義は麻痺の部位診断にとどまり、麻痺の程度や予後との関連はみられないとの見解が一般的である。今回我々は、顔面神経麻痺患者における電気味覚検査の結果を retrospective に検討し、検査の意義について再検討することとした。対象は過去30年間に当院顔面神経外来を受診した顔面神経麻痺新鮮例で、麻痺発症７日以内に電気味覚検査を施行した804例（Bell 麻痺671例、Hunt 症候群133例）とした。鼓索神経領域で刺激を行い、麻痺側の閾値が健側と比べ６ dB 以上に上昇したものを異常ありとした。得られた結果をもとに年齢、初診時の麻痺程度、NET 所見、予後について疾患別に検討した。Bell 麻痺では麻痺の程度や予後との関連はみられず、従来の報告と一致した。一方、Hunt 症候群では麻痺高度例に味覚検査異常を認める症例が多くみられ、障害程度との関連が示唆された。

57. 味覚障害と中耳真珠腫の進展度分類についての検討

岡田弘子、飯塚　崇、古川正幸、池田勝久
（順天堂大学耳鼻咽喉・頭頚科）

真珠腫性中耳炎によって顔面神経麻痺がおこりうるが、その頻度は高いものではないと言われている。また、顔面神経麻痺の一症状として味覚障害があることがあり、部位診断の検査としてしばしば味覚検査が施行される。昨年、日本耳科学会より中耳真珠腫の進展度分類（案）が発表された。この分類において、合併症・随伴病態を伴う Stage の亜分類に顔面神経麻痺が含まれている。昨年当院で手術を施行した中耳真珠腫症例のうち、電気味覚検査を施行した初発例について、新しい進展度分類に沿って分類し、検査の結果とあわせ検討した。

58. 顔面神経減荷術の効果と聴力

内田真哉
（京都第二赤十字病院耳鼻咽喉科・気管食道科）

重症の末梢性顔面神経麻痺症例において顔面神経減荷術は有効な治療の選択肢と考えられるが、手術後の聴力変化についての検討はほとんど見られない。

当科では、柳原スコア10点以下、ENoG10％以下の患者に対して説明を行った上で、希望者に手術を施行している。対象症例は2005年２月から2008年９月までの３年７ヶ月の期間に手術を施行し、６ヶ月以上経過を追跡できた22例で、ベル麻痺12例、ハント症候群５例、ZSH ４例、外傷１例である。保存的治療としてプレドニン60mg 経口もしくは100mg 点滴からのステロイド漸減療法および、バルトレックス1000mg もしくは3000mg の経口投与の併用を施行し、改善の思わしくないものに手術を検討した。発症から手術までの平均日数は21.6日で、手術は経乳突的に膝神経節から茎乳突孔までの顔面神経管を開放し、神経鞘切開を加える方法で行った。術後の麻痺改善経過および術前・術後の聴力について検討を加え報告する。

59. 顔面神経鼓室内分岐を伴うアブミ骨奇形症例の手術所見

東野哲也
（宮崎大学耳鼻咽喉・頭頸部外科）

分岐した顔面神経がアブミ骨や前庭窓を囲むように走行する顔面神経奇形は極めて珍しいために、アブミ骨手術を行う際には細心の注意が必要である。両側性伝音難聴を呈した５歳男児に対して行った伝音再建の際に認められた顔面神経奇形は、まさに分岐した顔面神経の中央に前庭開窓部を確保できた症例であった。本例の術中に行った顔面神経刺激検査では上下の分枝で異なった反応が得られた。奇形アブミ骨上部構造の一部を除去したあとに、前庭窓と思われる凹みに開窓を行い、径0.3mm のテフロンピストンをキヌタ骨長脚に装着した。術後10ヶ月経過したが聴力は30dB 程度に保たれている。本例の術中所見を動画で供覧する。

60. 耳下腺に発生し頭蓋内転移を来たした oncocytic carcinoma の１例

末田尚之、菅村真由美、上野哲子、樋口仁美、久保田由紀子、中川尚志
（福岡大学耳鼻咽喉科）

Oncocytic carcinoma（膨大細胞癌）は極めて稀な腫瘍で多くの症例は耳下腺に発生する。今回我々は耳下腺に原発し頭蓋内転移を来たした oncocytic carcinoma の１症例を経験したので報告する。症例は74歳女性。2005年、左耳下腺腫瘍に対して初回治療として浅葉部分切除術を行い、術後病理検査が oncocytic carcinoma であったため保存的頸部郭清術と放射線治療を追加した。治療後半年ほどで患側の顔面神経麻痺が出現、画像上も顔面神経への浸潤を疑い、腫瘍切除及び顔面神経部分切除、顔面神経再建術を施行した。しかし、病理報告では神経への明らかな浸潤は存在しなかった。その後2008年秋に MRI 検査で頭蓋内進展が疑われ、当院脳神経外科にて頭蓋内腫瘍摘出術が行われた。術所見では顔面神経への浸潤から頭蓋内に転移したものと推測され、再発治療時の顔面神経の病理所見と矛盾していた。

以上の症例に対し、多少の文献的考察を加え報告を行う。

61. 筋肉移植術後合併症の検討

大河内裕美、上田和毅、梶川明義
（福島県立医科大学形成外科）

非回復性顔面神経麻痺の外科的治療として、遊離筋肉移植はすでに標準的な術式となっている。これは麻痺側顔面において失った笑いの表情を回復することのできる効果的な術式であるが、マイクロ下微小血管吻合術を要する複雑で比較的長時間を要する手術であるため、時として吻合部血栓、血腫、感染などの術後合併症に悩まされることがある。当科において過去10年間に経験した合併症についてまとめたので報告する。吻合部血栓、血腫は経験しなかったが、術野の感染を４例に認めた。４例のうち、２例は移植筋の機能回復が得られず、残る２例でも得られた移植筋機能は不良であった。４例のうち、１例はリンパ管腫の不完全切除後に筋肉移植を行った例、１例は筋肉を固定した時口腔内に切開を加えた例であった。筋肉移植術後の合併症としての術野の感染の予後は不良であり、十分注意する必要がある。

62. Ramsay Hunt 症候群の治療中に脳梗塞を合併した１例

一番ヶ瀬崇[1)]、上野哲子[1)]、坂田俊文[1)]、市川大輔[2)]、中川尚志[2)]
（福岡大学筑紫病院耳鼻咽喉科[1)]、福岡大学耳鼻咽喉科[2)]）

症例は69歳の女性。左耳痛、耳周囲および頬部痛を主訴に近医耳鼻科を受診したところ、歯科受診を勧められ、その結果左上顎歯を抜歯された。しかし、症状が変わらない事から本人の判断にて、当科受診となった。視診では、左耳介および左頬部、耳後部に水泡を認め、左顔面神経麻痺（麻痺スコア：16/40）が確認された。Ramsay Hunt 症候群と診断し、入院の上、直ちにバラシクロビル3000mg ／日の内服を開始し、プレドニゾロン100mg から漸減療法をおこなった。治療開始から14日目、問いかけに対する反応鈍化や軽い空間失認がみられ、ステロイドの副作用と考えていた。その翌日より右半身麻痺が出現した。意識レベルは JCS：Ⅰ－１、左右失認、失算・失書を認めた。MRI にて左頭頂葉に急性期の梗塞巣を認めた事から、当院脳神経外科に転科となった。

水痘帯状疱疹ウイルス初感染後に脳梗塞を合併する例があり、本症例もウイルスの関与した脳梗塞が疑われた。本検討ではこの点につき、若干の文献的考察を加え報告する。

63. 非典型的な経過を呈したHunt症候群の2症例

小田桐恭子、濵田昌史、飯田政弘
（東海大学医学部耳鼻咽喉科）

Hunt症候群は、外耳道・耳介の帯状疱疹、末梢性顔面神経麻痺、内耳障害を主徴とするが、非典型的な経過を呈したHunt症候群を経験したので報告する。

①汎発性帯状疱疹を合併した症例：74歳、男性。

全身皮疹、発熱、顔面神経麻痺にて発症し、発症4日目に初診となった。初診時麻痺スコア6/40であった。糖尿病の既往があり、プレドニソロン60mg、バラシクロビル3000mgの内服を行ったが、発症16日目のENoGは0％となった。皮疹は約2週間で改善した。

②治療後に脊髄炎を発症した症例：64歳、男性。

右耳介部痛、めまい、右顔面神経麻痺にて発症し、発症3日目初診となった。初診時6/40であった。ハイドロコーチゾン1000mg、アシクロビル1500mg大量点滴を行ったが、発症8日目のENoGが0％であったため、減荷術を施行した。発症約1ヶ月目頃より、両側下肢の感覚障害（その後上肢にまで拡大）、ふらつきが出現し、神経内科受診。MRIにて水痘帯状疱疹ウィルス感染後脊髄炎の診断とされた。脊髄炎は経過観察のみで改善傾向を認めた。

64. 耳帯状疱疹が遅発したハント症候群の5歳例

濵田昌史、小田桐恭子、飯田政弘
（東海大学医学部耳鼻咽喉科）

乳幼児期に初感染した水痘帯状疱疹ウィルス（VZV）の再活性化によって発症するハント症候群は就学前児童の報告は少ない。今回われわれは顔面神経麻痺発症後8日を経て同側の耳帯状疱疹が顕在化した5歳例を経験したので報告する。生来健康な5歳女児。2日前に左閉眼困難に気づかれ来院。耳介、口腔に疱疹なし。純音聴力検査は正常、アブミ骨筋反射は無反応。側頭骨CTで病的所見は認められず、ベル麻痺として入院の上、ステロイド点滴治療を開始、7日間で漸減終了とし、退院した。麻痺発症8日目から耳介発赤と痛みが出現し、同11日目に再診、耳介全体の発赤と1ヶの水疱が観察された。疱疹遅発型のハントとして即日再入院の上、アシクロビル5mg/kgを1日3回点滴し、ステロイドも再投与した。さらに同14日目にENoG検査を施行し、ほぼ0％と高度脱神経と診断されたため、同16日目に全身麻酔下に減荷術を施行した。初診時の抗VZV IgGは20.0、疱疹出現時のそれは33.5、IgMはいずれも陰性だった。血清免疫グロブリン値はIgG、IgMがともに正常下限であった。

協賛会社一覧

アステラス製薬株式会社

アボットジャパン株式会社

エーザイ株式会社

大島器械株式会社

小野薬品工業株式会社

杏林製薬株式会社

協和発酵キリン株式会社

グラクソ・スミスクライン株式会社

興和創薬株式会社

シェリング・プラウ株式会社

第一三共株式会社

大正富山医薬品株式会社

田辺三菱製薬株式会社

中外製薬株式会社

ファイザー株式会社

ヤンセンファーマ株式会社

ひとのなかへ・・・

地域の中へ・・・

創業50余年

医療器械・理化学器械・救命救急器械等を通じて徳島県内の地域医療発展のために、微力ながらサポートして参りました。今後とも、私たち企業は皆様の良きパートナーであり続けるために日々、努力して参ります。

大島器械株式会社

〒770-1156　徳島市応神町応神産業団地4-30
TEL 088 (641) 5566　FAX 088 (641) 5567
e-mell　oshimakikai@oshimakikai.co.jp

【禁忌】(次の患者には投与しないこと)
1.本剤の成分又はオフロキサシンに対し過敏症の既往歴のある患者
2.妊婦又は妊娠している可能性のある婦人
3.小児等
ただし、妊婦又は妊娠している可能性のある婦人及び小児等に対しては、炭疽等の重篤な疾患に限り、治療上の有益性を考慮して投与すること。

■効能・効果

〈適応菌種〉
本剤に感性のブドウ球菌属、レンサ球菌属、肺炎球菌、腸球菌属、淋菌、モラクセラ(ブランハメラ)・カタラーリス、炭疽菌、大腸菌、赤痢菌、サルモネラ属、チフス菌、パラチフス菌、シトロバクター属、クレブシエラ属、エンテロバクター属、セラチア属、プロテウス属、モルガネラ・モルガニー、プロビデンシア属、ペスト菌、コレラ菌、インフルエンザ菌、緑膿菌、アシネトバクター属、レジオネラ属、ブルセラ属、野兎病菌、カンピロバクター属、ペプトストレプトコッカス属、アクネ菌、Q熱リケッチア(コクシエラ・ブルネティ)、トラコーマクラミジア(クラミジア・トラコマティス)

〈適応症〉
表在性皮膚感染症、深在性皮膚感染症、リンパ管・リンパ節炎、慢性膿皮症、ざ瘡(化膿性炎症を伴うもの)、外傷・熱傷及び手術創等の二次感染、乳腺炎、肛門周囲膿瘍、咽頭・喉頭炎、扁桃炎(扁桃周囲炎、扁桃周囲膿瘍を含む)、急性気管支炎、肺炎、慢性呼吸器病変の二次感染、膀胱炎、腎盂腎炎、前立腺炎(急性症、慢性症)、精巣上体炎(副睾丸炎)、尿道炎、子宮頸管炎、胆嚢炎、胆管炎、感染性腸炎、腸チフス、パラチフス、コレラ、バルトリン腺炎、子宮内感染、子宮付属器炎、涙嚢炎、麦粒腫、瞼板腺炎、外耳炎、中耳炎、副鼻腔炎、化膿性唾液腺炎、歯周組織炎、歯冠周囲炎、顎炎、炭疽、ブルセラ症、ペスト、野兎病、Q熱

■用法・用量
通常、成人に対して、レボフロキサシン水和物として1回100mg〈錠:1錠又は細粒:1g〉を1日2～3回経口投与する。なお、感染症の種類及び症状により適宜増減するが、重症又は効果不十分と思われる症例にはレボフロキサシン水和物として1回200mg〈錠:2錠又は細粒:2g〉を1日3回経口投与する。
レジオネラ肺炎については、レボフロキサシン水和物として1回200mg〈錠:2錠又は細粒:2g〉を1日3回経口投与する。
腸チフス、パラチフスについては、レボフロキサシン水和物として1回100mg〈錠:1錠又は細粒:1g〉を1日4回、14日間経口投与する。
炭疽、ブルセラ症、ペスト、野兎病、Q熱については、レボフロキサシン水和物として1回200mg〈錠:2錠又は細粒:2g〉を1日2～3回経口投与する。

〈用法・用量に関連する使用上の注意〉
1. 本剤の使用にあたっては、耐性菌の発現等を防ぐため、原則として感受性を確認し、疾病の治療上必要な最小限の期間の投与にとどめること。
2. 炭疽の発症及び進展の抑制には、類薬であるシプロフロキサシンについて米国疾病管理センター(CDC)が、60日間の投与を推奨している。
3. 長期投与が必要となる場合には、経過観察を十分に行うこと。

■使用上の注意
1. 慎重投与(次の患者には慎重に投与すること)
(1) 高度の腎機能障害のある患者[高い血中濃度の持続が認められている。]
(2) てんかん等の痙攣性疾患又はこれらの既往歴のある患者[痙攣を起こすことがある。]
(3) キノロン系抗菌薬に対し過敏症の既往歴のある患者
(4) 高齢者
2. 相互作用
併用注意(併用に注意すること)
・フェニル酢酸系又はプロピオン酸系非ステロイド性消炎鎮痛薬(フルルビプロフェン等)
・アルミニウム又はマグネシウム含有の制酸薬等、鉄剤
・クマリン系抗凝固薬(ワルファリン)
3. 副作用
承認前の調査3,649例中報告された副作用は2.8%(101例)で、主な副作用は下痢・軟便、胃・腹部不快感、嘔気・悪心等の消化器症状1.9%(68例)、発疹等の過敏症状0.4%(15例)、頭痛・頭重感、不眠等の精神神経系症状0.5%(19例)であった。承認後における使用成績調査(3年間)16,117例中報告された副作用は1.3%(203例)で、主な副作用は下痢、腹部不快感等の消化器症状0.6%(95例)、AST(GOT)・ALT(GPT)上昇等の肝機能異常0.2%(40例)であった。
(1) 重大な副作用(頻度不明※)
下記の重大な副作用があらわれることがあるので、観察を十分に行い、異常が認められた場合には投与を中止し、適切な処置を行うこと。
1) ショック、アナフィラキシー様症状
(初期症状:紅斑、悪寒、呼吸困難等)
2) 中毒性表皮壊死症(Lyell症候群)、皮膚粘膜眼症候群(Stevens-Johnson症候群)
3) 痙攣
4) 急性腎不全、間質性腎炎
5) 肝機能障害、黄疸(劇症肝炎があらわれることがある)(初期症状:嘔気・嘔吐、食欲不振、倦怠感、そう痒等)
6) 無顆粒球症
(初期症状:発熱、咽頭痛、倦怠感等)
7) 汎血球減少症
8) 血小板減少
9) 溶血性貧血(症状:ヘモグロビン尿)
10) 間質性肺炎、好酸球性肺炎
(症状:発熱、咳嗽、呼吸困難、胸部X線異常、好酸球増多等)
(処置方法:副腎皮質ホルモン剤投与等)
11) 偽膜性大腸炎等の血便を伴う重篤な大腸炎(症状:腹痛、頻回の下痢等)
12) 横紋筋融解症(急激な腎機能悪化を伴うことがある)
(症状:筋肉痛、脱力感、CK(CPK)上昇、血中及び尿中ミオグロビン上昇等)
13) 低血糖
[糖尿病患者(特にスルホニルウレア系薬剤やインスリン製剤等を投与している患者)、腎機能障害患者であらわれやすい]
14) アキレス腱炎、腱断裂等の腱障害
(症状:腱周辺の痛み、浮腫)
15) 錯乱等の精神症状
16) 過敏性血管炎
(症状:発熱、腹痛、関節痛、紫斑、斑状丘疹、皮膚生検で白血球破砕性血管炎等)
(2) 重大な副作用(類薬)
抑うつ:他のニューキノロン系抗菌薬で抑うつが報告されているので、観察を十分に行い、異常が認められた場合には投与を中止し、適切な処置を行うこと。

★その他の詳細につきましては、製品添付文書をご参照ください。

広範囲経口抗菌製剤
指定医薬品、処方せん医薬品※
クラビット®錠・細粒
CRAVIT® TABLETS、FINE GRANULES
(レボフロキサシン水和物製剤)
薬価収載
※注意 ―医師等の処方せんにより使用すること

製造販売元(資料請求先)
第一三共株式会社
東京都中央区日本橋本町3-5-1

0802(0806)

明日は変えられる。

明日がある。そのよろこびを届けたい。

病気と闘うすべての人々に。

ほんとうに求められる新薬で。

日本発、世界の医療用医薬品企業として。

astellas
Leading Light for Life
アステラス製薬株式会社
www.astellas.com/jp/

マクロライド系抗生物質製剤

本剤にはイチゴの成分は含まれておりません。

指定医薬品
処方せん医薬品(注)
クラリシッド®・ドライシロップ10%小児用

日本薬局方 クラリスロマイシン錠

指定医薬品
処方せん医薬品(注)
クラリシッド®錠50mg小児用

●「効能・効果」、「用法・用量」、「禁忌を含む使用上の注意」等は製品添付文書をご参照ください。

〈クラリスロマイシンドライシロップ〉〈クラリスロマイシン錠〉KLARICID®(略号:CAM) 薬価基準収載 注:注意一般薬等の処方せんにより使用すること

2008年12月作成

Abbott
アボット ジャパン株式会社
製造販売元 東京都港区三田3-5-27

資料請求先:アボット ジャパン株式会社 くすり相談室 フリーダイヤル 0120-964-930
技術提携:大正製薬株式会社

Abbott
A Promise for Life

ロイコトリエン受容体拮抗剤　―気管支喘息・アレルギー性鼻炎治療剤―

指定医薬品

オノンカプセル112.5mg

プランルカスト水和物カプセル　ONON®

薬価基準収載

●効能・効果、用法・用量、禁忌を含む使用上の注意等、
詳細は製品添付文書をご参照ください。

資料請求先
小野薬品工業株式会社
〒540-8564 大阪市中央区久太郎町1丁目8番2号

06/1201

指定医薬品
ロイコトリエン受容体拮抗剤
気管支喘息・アレルギー性鼻炎治療剤　（薬価基準収載）

キプレス®錠5mg
キプレス®錠10mg

KIPRES® Tablets 5mg　KIPRES Tablets 10mg
一般名：モンテルカストナトリウム（JAN）

●効能・効果、用法・用量、禁忌を含む使用上の注意等
につきましては添付文書をご参照下さい。

®キプレス、KIPRESは杏林製薬株式会社の登録商標です。

製造販売元
杏林製薬株式会社
東京都千代田区神田駿河台2-5〈資料請求先:学術部〉

KYOWA KIRIN

アレルギー性疾患治療剤
指定医薬品 〈薬価基準収載〉

アレロック® 錠2.5 5
ALLELOCK Tablets
オロパタジン塩酸塩錠

●「効能・効果」、「用法・用量」、「禁忌を含む使用上の注意」等は製品添付文書をご参照ください。

製造販売元 〔資料請求先〕
協和発酵キリン株式会社
東京都千代田区大手町一丁目6番1号 〒100-8185
www.kksmile.com

2009年1月作成
※登録商標



新発売

指定医薬品 処方せん医薬品（注意－医師等の処方せんにより使用すること）
定量噴霧式アレルギー性鼻炎治療剤 〔薬価基準収載〕

ナゾネックス® 点鼻液50μg 56噴霧用

モメタゾンフランカルボン酸エステル水和物点鼻液 Nasonex

効能・効果、用法・用量、禁忌を含む使用上の注意等の詳細につきましては添付文書をご参照ください。

製造販売元 シェリング・プラウ株式会社
〒541-0046 大阪市中央区平野町2-3-7
http://www.schering-plough.co.jp/
資料請求先 カスタマーセンター
フリーダイヤル 0120-037-189
〒163-1033 東京都新宿区西新宿3-7-1

2008年12月

CHUGAI 中外製薬

Roche ロシュ グループ

at the Front Line
CHUGAI ONCOLOGY

遺伝子組換えヒトG-CSF製剤
生物由来製品・指定医薬品・処方せん医薬品(注)

薬価基準収載

rhG-CSF
NEUTROGIN

ノイトロジン® 注 50μg 100μg 250μg

NEUTROGIN® レノグラスチム（遺伝子組換え）製剤

注）注意－医師等の処方せんにより使用すること

「効能・効果」、「用法・用量」、「用法・用量に関連する使用上の注意」、「【禁忌】を含む使用上の注意」等につきましては、添付文書をご参照下さい。

http://www.chugai-pharm.co.jp

製造販売元 〔資料請求先〕
中外製薬株式会社
〒103-8324 東京都中央区日本橋室町2-1-1

2006.2



経皮吸収型 持続性癌疼痛治療剤
劇薬 麻薬 指定医薬品 処方せん医薬品*

デュロテップ® MTパッチ 2.1mg 4.2mg 8.4mg 12.6mg 16.8mg

Durotep, MT Patch 一般名：フェンタニル 薬価基準収載

*注意－医師等の処方せんにより使用すること

効能・効果、用法・用量、禁忌を含む使用上の注意等については、添付文書をご参照ください。

製造販売元（資料請求先）
ヤンセン ファーマ株式会社
〒101-0065 東京都千代田区西神田3-5-2
URL:http://www.janssen.co.jp

2009年1月作成